Hb x. 10. 36

R52533

Pneumonomykosis aspergillina.

Anatomische und experimentelle Untersuchungen

von

Dr. Fr. Saxer,
Privatdocent und Assistent am pathologischen Institut in Marburg.

Mit 4 Tafeln.



Aus dem pathologischen Institute zu Marburg.

Jena,
Verlag von Gustav Fischer
1900.

Alle Rechte vorbehalten.

Seinem hochverehrten Lehrer

Herrn Professor F. Marchand

in Dankbarkeit gewidmet

vom Verfasser.

Digitized by the Internet Archive
in 2015

https://archive.org/details/b21962145

Inhaltsübersicht.

Seite

I. Eigene Beobachtungen von Aspergillusmykosen beim Menschen . 1
1. Multiple solide Schimmelpilzherde in der Lunge eines an septischer Unterschenkelfractur zu Grunde gegangenen 39jährigen Mannes 1
2. Ganz frische beginnende Aspergillusmykose bei Pneumonia crouposa 11
3. Grosse Höhle in einer phthisischen Lunge, durch Zerfall eines ursprünglich soliden Schimmelknotens entstanden, von der äusseren Beschaffenheit einer „geruchlosen Gangränhöhle“ 13
4. Schimmelwucherungen in einer alten Caverne in einer schiefrig indurirten Lungenspitze 16
5. (Nachtrag). „Typische“ Pneumonomycosis aspergillina. Ausheilung. Klinische Beobachtung von E. NEBELTHAU . . . 17
II. Literaturübersicht über die beim Menschen beobachteten Schimmelmykosen 20
1. Die Schimmelmykosen der Lungen 20
2. Aspergillusmykosen anderer Localisation 46
III. Die sogenannte Pseudotuberculosis aspergillina der französischen Autoren 50
IV. Literaturübersicht über die spontanen Schimmelmykosen beim Thier. Mittheilung einiger eigener Versuche über Inhalationsaspergillose bei Tauben 60
V. Experimentelle Untersuchungen. Literaturübersicht 69
VI. Eigene experimentelle Untersuchungen 80
a. Einleitung 80
b. Tabelle der angestellten Versuche 85
c. Protokolle der Versuche 93
d. Zusammenfassung der Resultate 156
Literaturverzeichniss 162
Erklärung der Abbildungen 167

I.

Eigene Beobachtungen von Aspergillusmykose der Lunge beim Menschen.

1. Multiple solide Schimmelpilzherde in der Lunge eines an septischer Unterschenkelfractur zu Grunde gegangenen 39jährigen Mannes. [1])

Krankengeschichte. Chr. B., 39 Jahr, [2]) zieht sich am 21. IX. 96 eine complicirte Fractur beider Malleolen des linken Fusses zu. — Anlegung einer Strecke.

Am 1. X. leichte Temperatursteigerung. Abnahme der Strecke. Verbandwechsel.

5. X. 38,9 °. Entfernung einiger gangränös gewordenen Hautstückchen und Spaltung des phlegmonös gewordenen Gewebes.

10. X. Fieber nicht gefallen, Gelenk vereitert. Fussgelenksresection.

12. X. 40,6 °. Verbandwechsel. Abtragung einzelner nekrotischer Gewebsfetzen.

17. X. Nach kurzem Abfall des Fiebers Temperatur wieder 39,6 °. Verbandwechsel.

22. X. Temperatur 39,8 °. Grosse Zehe gangränös. Amputation in der Mitte des Oberschenkels.

26. X. Nach der Amputation bleibt das Fieber hoch. Retention. Weitere Spaltung.

27. X. Wunde sieht schmutzig belegt aus. 38,2 °. Allgemeinbefinden schlecht. Abspülung der Wundfläche mit Sublimat. Ueber beiden Lungen bis zur Spina scapulae ausgedehnte Rasselgeräusche. Keine ausgesprochene Dämpfung.

4. XI. Lungenbefund derselbe. Fieber hoch. Amputationswunde schmutzig gelblich belegt. Der Belag erstreckt sich in die Muskelinterstitien. Spaltung.

5. XI. Nachblutung. Beim Verbandwechsel zeigt sich aber kein spritzendes Gefäss. Puls schwach. Zunge trocken.

10. XI. Patient delirirt. Wunde mit einem diphtherisch aussehenden Belag bedeckt. 39,1.

---

[1]) Mitgetheilt in der Sitzung des Marburger Aerztevereins im December 1896. S. Berl. klin. Wochenschr. 1896 S. 1163.

[2]) Die Mittheilung dieser Krankenbeobachtung aus dem Bürgerhospital in Köln (Prof. Bardenheuer) verdanke ich Herrn Dr. Göcke.

Status bis zum Exitus derselbe. Wunde gleichmässig belegt. Temperatur hoch, Puls schwach. Starkes Rasseln über beiden Lungen. Sensorium benommen.

17. XI. Exitus letalis.

Section am 18. XI.: Septische Thrombose der Vena femoralis. — Von den Organen wurden beide Lungen, die Milz und eine Niere an das Marburger pathologische Institut übersandt und hier folgender Befund aufgenommen (Prof. Marchand):

Linke Lunge ziemlich klein, Oberlappen grösstentheils weich und lufthaltig, etwas unregelmässig ausgedehnt mit einigen etwas dunkleren, luftleeren Stellen, die etwas zusammengesunken sind. Unterlappen etwas blutreicher, die hinteren unteren Theile weniger lufthaltig, schlaff. Ungefähr in der Mitte des äusseren unteren Randes findet sich ein Herd von ca. 4 cm Breite und etwa 3 cm Höhe, in dessen Bereich das Parenchym fehlt, sodass eine grösstentheils bereits abgegrenzte, innen graugelblich belegte Höhle entstanden ist, deren äussere Wand durch eine vollständig mortificirte, schmutzig röthlich gelbe Pleura gebildet wird, die ebenso auch die Basalfläche des Herdes einnimmt. An dieser haften noch etwas umfangreichere, derbe, aber ebenfalls grauröthliche, offenbar nekrotisirte Parenchymmassen. Im zuführenden Arterienstamm kein grösserer Thrombus nachweisbar, ein solcher findet sich in einem benachbarten Ast, ausserdem ist ein grösserer Ast des Oberlappens durch einen der Wand bereits locker anhaftenden, theils röthlich gelben, theils dunkelrothen Pfropf verschlossen. Ein ähnlicher findet sich in einem oberen Aste, auch einige kleinere Aeste sind in anderen Theilen durch solche Pfröpfe verschlossen. Parenchym des Unterlappens wenig lufthaltig. Bronchen daselbst besonders hinten unten erweitert, mit dicken röthlich gelben schmierigen Massen gefüllt, Parenchym mit röthlicher Flüssigkeit infiltrirt. An mehreren Stellen des Oberlappens finden sich einige derbere Herde, die sich meist ziemlich scharf an den Rändern der Lobuli abgrenzen und auf dem Durchschnitt Aehnlichkeit mit gewöhnlichen metastatischen Herden haben. Sie schliessen indessen stellenweise eine scharf abgegrenzte, eigenthümlich derbe, grüngelbliche oder hellgelbe Masse ein, die an einzelnen Stellen an die Beschaffenheit eines käsigen Herdes erinnert. Einzelne derartige Herde finden sich in den vorderen Theilen des Oberlappens in einer zusammengefallenen luftleeren Partie. Pleura an einzelnen Stellen über den Herden mit zarten Auflagerungen versehen. Die Spitze indurirt, mit einzelnen gelblichen Knötchen durchsetzt, ganz wie tuberkulöse Herdchen, und mit schwärzlich indurirtem Gewebe umgeben.

Die hinteren unteren Theile der rechten Lunge verhalten sich wie links, sind luftleer und schlaff, Bronchien auch hier mit dicklichen, schmutzig gelbröthlichem Inhalt gefüllt. Im Parenchym hier und da ziemlich scharf abgegrenzte kleine gelbliche Verdichtungsherde vorhanden, etwas weiter nach vorn dicht an der Basis ein aus mehreren zusammenfliessender Herd von etwas grösserem Umfang, bei Druck aus den Alveolen etwas gelblichen Inhalt entleerend. Im Oberlappen eine Anzahl etwas grösserer derber Infiltrate, einige von Kirschgrösse, die sich auf dem Durchschnitt ziemlich scharf von der Umgebung abgrenzen durch einen etwas derberen gelblichen Saum, welcher eine graugelblich verfärbte Gewebspartie einschliesst. Dieselbe zeich-

net sich durch ein eigenthümlich trocknes, etwas körniges Aussehen aus; an einige dieser derben Herde schliesst sich nach aussen noch ein frisches blassgraues Infiltrat an, das aber die Grenzen des Läppchens nicht überschreitet. Einige dieser Herde zeigen auf dem Durchschnitt einen in dieselben eintretenden verhältnissmässig weiten, aber dünnwandigen Bronchiolus, ausserdem stellenweise einen kleinen Arterienast, der durch einen derben blassröthlichen Pfropf verschlossen ist. Besonders in einem etwas grösseren Herd an der Oberfläche des Oberlappens lässt sich sehr deutlich erkennen, wie die innerhalb des Herdes gelegenen, graugelblichen Massen sich in den Bronchus hinein erstrecken; in einem zweiten mehr in der Tiefe gelegenen Herd kommt auf dem Durchschnitt ein dichotomisch getheilter Bronchus zum Vorschein, dessen Lumen ebenfalls durch eine theilweise noch gelbliche Masse ausgefüllt ist, während in einem anderen Theil das Lumen noch nicht vollständig ausgefüllt, die Wand aber etwas glänzend weiss erscheint. Daneben kommt in dem Inhaltspfropf eine graugrünliche Stelle von schimmelartigem Aussehen zum Vorschein. Ein auf dem Durchschnitt länglich-keilförmiger Herd, der an der Oberfläche und der Aussenseite des Mittellappens sich findet, von $2^1/_2$—$3^1/_2$ cm Grösse, zeigt auf dem Durchschnitt einen sich innerhalb des Herdes theilenden etwas grösseren Bronchus mit etwas schmierigem Inhalt und im Wesentlichen glatter Innenfläche, der aber augenscheinlich in einem Theil des Herdes von einer missfarbenen, graugelblichen, nekrotisirten Wand gebildet wird, die von der Umgebung aus stellenweise erweicht und durchbrochen ist. Daneben ist eine kleine eintretende Arterie ebenfalls durch einen blassröthlichen Pfropf verschlossen. In allen diesen Herden sind im frischen mikroskopischen Präparat zahlreiche dichtgedrängte Schimmelpilzmassen, stellenweise mit zahlreichen Aspergillusköpfchen.

Milz vergrössert, 15 cm lang, an der Oberfläche einige derbe, keilförmige gelbliche Herde und ein grösserer 3 cm langer aber kaum 1 cm dicker, der im Innern theilweise erweicht, an der Oberfläche an einer Stelle durchgebrochen ist, wo er anscheinend mit der Umgebung verwachsen war.

Niere ohne besondere Veränderung.

Die genauere mikroskopische Untersuchung, welche theils am frischen Präparat, theils an in Alkohol-Formol gehärteten zahlreichen Stücken vorgenommen wurde, ergab zunächst, dass es sich bei dem zuerst beschriebenen erweichten Herd um einen gewöhnlichen metastatischen Abscess handelt, in dem Schimmelvegetationen nicht nachgewiesen werden konnten. Ausserdem fanden sich an verschiedenen Stellen kleine bronchopneumonische Herde, welche ebenfalls nichts von Schimmel erkennen liessen. (Die Milzherde erwiesen sich als gewöhnliche Infarkte.)

Die schimmelpilzhaltigen Herde (ca. 15—20 an Zahl) zeigten in ihrer mikroskopischen Zusammensetzung eine so vollständige Uebereinstimmung, dass die Beschreibung des einen vollkommen auch auf alle übrigen passt, nur dass die Grössenverhältnisse der ganzen Herde erheblich schwanken (von Erbsen- bis Kirschgrösse). Die Herde wurden zumeist an grösseren Schnittserien untersucht nach Einbettung in Celloidin. Ge-

färbt wurde hauptsächlich nach VAN GIESON, dann wurden aber auch Controlpräparate angefertigt mit verschiedenen Bakterienfärbungen (besonders mit Methylenblau und nach GRAM). Die Schnitte wurden so angelegt, dass ausser dem ganzen Herd auch noch immer ein grösserer Theil des umgebenden Lungenparenchyms mitgetroffen war.

Am übersichtlichsten waren die Präparate aus dem grössten der geschnittenen Herde und ich will nur diesen genauer beschreiben, da, wie schon oben bemerkt, die Verhältnisse bis auf nebensächliche Kleinigkeiten in allen Herden in derselben Weise wiederkehren. Diesen Schnitten sind auch die Abbildungen I und II entnommen.

Er misst an dem grössten Durchschnitt ca. 2 cm, ist im Ganzen scharf begrenzt, rundlich, nur in der Richtung der eintretenden Arterie ist er durch pneumonisch und hämorrhagisch infiltrirtes Lungengewebe gewissermaassen verlängert und auf entsprechenden Durchschnitten keilförmig gestaltet.

Schon makroskopisch (am gefärbten Schnitt), besonders deutlich aber bei Lupenvergrösserung ist der eigentliche Herd gegen die Umgebung, welche entweder von lufthaltigen oder pneumonisch infiltrirten Alveolen gebildet wird, durch einen sehr deutlichen, sehr dunkel gefärbten Saum abgegrenzt, der an manchen Stellen ca. 1 mm und darüber erreicht, an anderen aber auch sehr viel dünner werden kann.

Das ganze innerhalb dieses Ringes gelegene Lungenparenchym ist nun vollständig abgestorben, so dass bei intensiver Kernfärbung auch nicht ein einziger normaler Gewebskern in dem ganzen Gebiet erscheint. Dabei ist die ursprüngliche Structur wohlerhalten, also die Alveolen, Gefässe, Bronchien deutlich erkennbar, letztere allerdings häufig erst durch Verfolgung der Serie durch den Zusammenhang mit epithelumsäumten Lumina als solche nachweisbar. Von einem eigentlichen Zerfall resp. von einer Einschmelzung des Gewebes konnte auch in den grössten Herden noch nichts entdeckt werden.

Bei Färbung der elastischen Fasern (Orcein) ist die normale Anordnung derselben fast vollständig erhalten, die Färbbarkeit die gleiche, wie bei dem umgebenden, erhaltenen Lungengewebe. Nur an den Stellen, wo die Bronchialwand die stärksten Veränderungen zeigt, sind auch die färbbaren elastischen Fasern ganz bedeutend vermindert, aber nirgends vollständig verschwunden. Auch das Blut in den nekrotisirten Gefässen oder etwaige, in denselben enthalten gewesene Thrombusmassen erscheinen kaum verändert. Die Capillaren, welche die Alveolarwand umspinnen, sind sehr leicht bei stärkerer Vergrösserung als gewundene, leere, jetzt structurlose Röhrchen in der gewöhnlichen Anordnung normaler Capillaren erkennbar.

Die wichtigsten Veränderungen betreffen nun die in dem Herde gelegenen Arterien- und Bronchialäste.

Die zuführende Arterie ist weit über den Bereich des eigentlichen Herdes hinaus fest verschlossen durch eine dichte fibrinöse Thrombusmasse, in der übrigens, wie gleich vorweggenommen werden soll, weder Bakterien noch Schimmelmassen irgend welcher Art nachgewiesen werden konnten (mit Ausnahme der später zu erwähnenden Mycelfäden, bei denen man deutlich constatiren konnte, dass sie secundär in das betreffende Gefäss eingewuchert waren).

Dagegen zeigt der zuführende Bronchus und seine Verzweigungen eine so kolossale Verschimmelung, dass man sie sich schlechterdings nicht hochgradiger vorzustellen vermag und zwar im ganzen Bereich des Herdes und in allen seinen Aesten.

Das Verhalten ist in den einzelnen Abschnitten ein etwas verschiedenes, indem in den centralen Partieen des Herdes die Wand des Bronchus selbst viel stärker durchwachsen erscheint, während in dem peripheren Theil der grösste Theil des Schimmelmycels sich im Lumen entwickelt hat. Letzteres ist z. Th. oder ganz ausgefüllt durch eine jetzt fast homogene, bräunliche, stellenweise auch leicht bläulich (in Hämatoxylinpräparaten) gefärbte Masse, die z. Th. zweifellos ursprünglich aus Schleim bestanden hat. In diesem Inhalt habe ich vergeblich nach fremden Beimengungen also namentlich Pflanzenzellen u. dergl. gesucht. Am reichlichsten sind diese Schleimmassen übrigens in den peripherischen Abschnitten des Bronchus angehäuft, also in demjenigen Theile des Herdes, der der Eintrittsstelle des Bronchus gegenüber liegt. Von der ursprünglichen Wand des Bronchus sind in den centralen Partieen eigentlich nur noch die Faserzüge des Bindegewebes (bei Gieson-Färbung) erkennbar, stellenweise, aber meist nur undeutlich, auch Bündel der Muskulatur. Es war daher, wie bereits oben erwähnt, häufig nur durch Verfolgung der Serie möglich, das betreffende verschimmelte Gebilde als Bronchus zu diagnosticiren.

Die nekrotischen Wandungsreste sind nun dicht durchzogen von Schimmelfäden, welche entweder dieselben in senkrechter Richtung durchsetzen und, sich vielfach verzweigend, in das benachbarte Lungengewebe eindringen, oder aber parallel den Bindegewebsbündeln gelagert sind und sich mit denselben eng verflechten. Dieser verschimmelten Wandung sitzt nun an der Innenseite des Bronchus eine Schimmelschicht auf, welche eine bedeutende Mächtigkeit erreichen kann und von einer fast unbeschreiblichen Dichtigkeit ist. Dieselbe bildet entweder einen dichten, mehr oder weniger gleichmässigen Filz oder aber es bilden die einzelnen Mycelverbände halbkugelig oder beetartig gegen das Lumen vorspringende Knöpfchen mit mehr weniger deutlicher radiärer Anordnung der einzelnen Fäden. Ausserdem erheben sich von den Mycellagern ganz ausserordentliche Mengen von Köpfchen, die, in üppigster Fructification

begriffen, von ganzen Wolken von Sporen umgeben sind und mit diesen zusammen dichte, das Bronchiallumen mehr weniger füllende, dicke Pfröpfe bilden. (Es ist zweifellos, dass diese Anordnung nicht mehr die ursprüngliche ist, da naturgemäss bei dem Feuchtwerden durch das Eindringen der Fixirungsflüssigkeit die ursprünglich gesondert sich erhebenden Fruchtträger sich zusammenlegen.)

Von dem Bronchus als Centrum strahlen nun nach allen Seiten Schimmelfäden in das umgebende Lungenparenchym aus. Dieselben können vereinzelt und in verschiedener Richtung verlaufen, die Wand des Bronchus umspinnen oder sie durchkreuzen. Die Hauptmasse derselben stellt eine Art Stern dar, aus dicht gedrängten, radiär gerichteten Fäden bestehend, die sich gegen die Peripherie hin baumförmig verzweigen. Dies tritt schon bei ganz schwacher Vergrösserung (s. Fig. I, II, III) hervor, besonders da sich diese peripheren Mycelien prachtvoll mit Hämatoxylin gefärbt haben, sodass sie fast blauschwarz erscheinen. An einzelnen Stellen liegen die Fäden so dicht aneinander, dass man auch an den feinsten Schnitten und mit starken Vergrösserungen nicht den geringsten Zwischenraum zwischen ihnen nachweisen kann. Diese Stellen zeigen dann häufig bei der Färbung ein sehr eigenthümliches Verhalten, indem intensiv gefärbte Stellen mit ungefärbten abwechseln. Hierdurch entsteht eine bogenförmig verlaufende, feine, quer zur Längsrichtung der Fäden gestellte Streifung, die man vielleicht mit der Achatstreifung vergleichen könnte.

Es ist selbstverständlich, dass bei dieser üppigen Vegetation an den einzelnen Schnitten ungemein variirende Bilder entstehen, je nach der Richtung des Wachsthums, nach der Dichtigkeit, Färbbarkeit u. s. w.

Sehr charakteristisch für diese radiär auswachsenden Fäden ist immer, dass sie in dem Gewebe genau so wachsen, als sei ein Wachsthumswiderstand überhaupt nicht vorhanden, als wüchsen sie gewissermaassen frei in der Luft. So durchsetzen sie die Wand grösserer nekrotischer Arterien, die bei der Färbung der elastischen Fasern noch einen so gut wie normalen Reichthum an solchen erkennen lassen, genau so gleichmässig und ohne Aenderung der Richtung, wie sie das Lumen der Alveolen, Gefässe, Bronchen durchsetzen. Der von Schütz (62) einmal gebrauchte Ausdruck „rücksichtslos“ für dieses Wachsthum passt in der That sehr gut.

In allen Herden bleibt die Grenze des centralen Mycelsterns von der oben erwähnten Demarcationslinie weit entfernt, sodass also zwischen den Enden der Fäden und der letzteren immer noch eine ziemlich breite Zone von nekrotischem Gewebe bleibt, das entweder gar keinen Schimmel oder nur vereinzelte Fäden enthält. Dagegen kommen in manchen Schnittreihen kleinere sternförmige Mycelrasen vor, die unabhängig von der Hauptschimmelmasse sind und ziemlich nahe an gut erhaltenes Parenchym hinanreichen.

In diesem Bezirk können die nekrotischen Alveolen leer und z. Th. erweitert sein, in den meisten Herden und den meisten Stellen sind sie ausgefüllt mit einer bei schwacher Vergrösserung ziemlich homogenen Füllungsmasse, die aber bei stärkerer Vergrösserung noch die ehemalige Zusammensetzung aus (jetzt freilich fast unkenntlich gewordenen) zelligen Elementen und Fibrin erkennen lässt. Ausserdem enthält dieselbe eine Masse von Gebilden, die noch als schwach gefärbte, abgestorbene Kerne erkennbar sind und eine Menge amorpher Körner und Bröckel, die sich sehr intensiv gefärbt haben und auch zweifellos von Kernzerfall herrühren. Aus solchen besteht dann auch die Rand- oder Demarcationszone fast ausschliesslich und erst in der unmittelbaren Nachbarschaft des noch erhaltenen Parenchyms treten wieder besser erhaltene zellige Elemente auf. Das anstossende Lungenparenchym ist z. Th. lufthaltig, in nächster Nähe des Herdes sind die Alveolen allerdings zumeist mit zelligen Elementen und auch mit Fibrin gefüllt.

Bei Bakterienfärbungen stellt sich heraus, dass an einzelnen Stellen ziemlich reichliche Häufchen von solchen vorhanden waren. In der nekrotischen Masse finden sie sich sowohl nach aussen von der verschimmelten Zone, als stellenweise auch zwischen den Schimmelfäden. Es waren, wie es schien ausnahmslos, in Ketten angeordnete Kokken, die die Gram'sche Färbung gut annahmen. Ebensolche finden sich zuweilen in kleinen Gefässen ausserhalb der nekrotischen Zone, welche manchmal ganz von denselben ausgefüllt sind. Besonders hervorzuheben ist aber, dass sich weder eine Infiltration oder Nekrose der Wandung der betreffenden Gefässe, noch eine Infiltration in der Umgebung fand, so dass man den Eindruck hatte, dass es sich um eine unwesentliche Complication oder auch um eine postmortale Vermehrung gehandelt haben möchte. Sicher ist, dass die Entstehung der Herde nicht etwa abhängig ist von der Einwirkung dieser Bakterien, sondern die Affection schliesst sich mit so unverkennbarer Deutlichkeit an die centrale Verschimmelung an, dass ein Zweifel an der ätiologischen Bedeutung derselben gar nicht aufkommen kann. Ob die Coccen nicht insofern eine Rolle spielen, als sie den Boden für die Schimmelansiedelung vorbereiten oder ob sie bestimmt sind, zu der bei längerer Dauer doch zweifellos erfolgenden Lösung des nekrotischen Herdes in Action zu treten, ist natürlich eine offene Frage.

Jedenfalls ist daran festzuhalten, dass die eigenthümliche histologische Beschaffenheit der Herde (ganz abgesehen von der charakteristischen Pilzwucherung selbst) bedingt ist durch die Ansiedelung und Ausbreitung des Schimmels. Diese Beschaffenheit ist charakterisirt durch die eigenthümliche gleichförmige Nekrose des Gewebes bis weit über die Schimmelwucherung hinaus

und durch das gänzliche Fehlen einer eigentlichen eitrigen Einschmelzung.

Ausserordentlich schwer zu entscheiden ist die Frage nach der Bedeutung der Gefässverstopfung. Zunächst kann es zweifelhaft erscheinen, ob es sich um einen embolischen Process handelt, oder ob der Pfropf als in loco im Anschluss an die Nekrose der Gefässwand entstandener Thrombus aufzufassen ist.

Dass letzteres möglich ist, ist schon von Anderen behauptet worden und erscheint mir, namentlich in Hinblick auf später zu beschreibende Befunde, zweifellos. Auch in diesem Falle halte ich es nach Berücksichtigung aller Umstände für das Wahrscheinlichste, dass die Arterienverstopfungen auf diese Weise zu erklären sind, wenngleich nicht zu leugnen ist, dass diese Erklärung bei dem Vorhandensein sicher embolischer Pfröpfe in den grösseren Gefässen im ersten Augenblick etwas Gezwungenes an sich hat.

Mit diesen Erwägungen sind wir schon weitgehend in die Erörterung der wichtigen Frage eingetreten: Wie ist überhaupt das Zustandekommen dieser Herde zu erklären?

Zunächst schien alles dafür zu sprechen, dass es sich hier um metastatische Processe handelte, dass also durch irgend einen Zufall Schimmel in die septischen Schenkelthromben gelangt und durch die Blutbahn in die Lunge verschleppt und hier zum Auskeimen gekommen sei. Dafür sprach die Vertheilung und die Form der Herde, sowie ferner der Umstand, dass in allen gleichmässig der zuführende Arterienast verstopft war. Ich habe denn auch entsprechend diesen Ueberlegungen mit grosser Sorgfalt die Thrombusmasse in allen diesen Herden untersucht, niemals aber für meine Vermuthung irgend welchen Anhaltspunkt finden können. Es fanden sich weder Schimmelmassen, noch — was ich besonders betonen möchte — Bakterien, wie ich das ja auch schon bei Beschreibung der Präparate erwähnt habe. Es darf natürlich auch nicht die Thatsache vernachlässigt werden, dass eine solche Verschimmelung von Thromben von septischen Wunden aus noch nicht beobachtet ist und dass nach den bisherigen Kenntnissen in der Art der Ausbreitung des Aspergillus fumigatus im lebenden Gewebe ein derartiges Vorkommniss, vorläufig wenigstens, nicht gerade wahrscheinlich ist.

Die nun nächstliegende Vermuthung war, dass es sich um die secundäre Verschimmelung eines auf embolischem Wege entstandenen Herdes — eines Infarktes oder Abscesses — handelte. Diese Annahme erschien besonders plausibel in Anbetracht der Befunde früherer Autoren, von denen namentlich Fürbringer (22) glaubt, dass sehr häufig die Schimmelpilzmykosen nichts weiter seien als verschimmelte hämorrhagische Infarkte.

Dass letzteres hier nicht vorliegt, lässt sich leicht entscheiden.

Wir finden nämlich weder andere nicht verschimmelte Infarkte noch in den verschimmelten Herden oder der Umgebung infarcirtes Lungengewebe. Ausserdem lässt sich aber innerhalb der nekrotischen Theile trotz des Mangels der Färbung noch sehr deutlich der ursprüngliche Zustand erkennen: die Alveolen sind entweder leer oder mit noch deutlich diagnosticirbarem, aus Fibrin und zelligen Elementen, deren Kerne natürlich die Färbung ebenfalls nicht mehr angenommen haben, bestehendem Exsudat gefüllt.

Dass es ferner keine metastatischen Abscesse sind, die secundär verschimmelten, geht ja mit voller Klarheit aus der histologischen Beschaffenheit hervor: Das Gewebe ist in seiner Structur vollkommen erhalten, nur die Kernfärbung ist verloren gegangen, es fehlt auch selbst in den grossen Herden jeder Zerfall, die Arterienthromben schliesslich sind frei von Bakterien.

Zweifellos sind in den Herden die Residuen einer voraufgegangenen lobulärpneumonischen Affection, die sich ja auch ohne Verschimmelung im anderen Theile der Lunge fand, vorhanden. Ob dieselben für die Niederlassung des Aspergillus Vorbedingung waren, ob also die Ansiedelung und Ausbreitung desselben als secundäre Affection aufzufassen ist, soll später erörtert werden.

Ich glaube demnach als sicher annehmen zu sollen, dass der Schimmel auf dem Wege der Bronchien in die Lunge gelangt ist, dass ferner der Verschimmelungsprocess, das Schimmelwachsthum das charakteristische makroskopische und mikroskopische Aussehen der Herde bedingt, dass der Aspergillus fumigatus also als der Erreger der vorgefundenen Affection zu betrachten ist.

Mir scheint es ferner wahrscheinlich, dass die Gefässverstopfungen secundär entstanden und als Thromben und nicht als Emboli aufzufassen sind.

Zweifelhaft erscheinen die Einzelheiten des Infectionsmodus — aber das geht uns ja fast bei allen und den best bekannten Infectionserregern ähnlich. Zweifelhaft ist, ob zuerst an einer Stelle der Lunge eine Schimmellocalisation stattgefunden hat und von dieser durch die Bronchen eine weitere Verbreitung in der Lunge stattgefunden hat, oder ob gleichzeitig ein Eindringen an verschiedenen Stellen erfolgt ist. Wie mir aus anderen Erfahrungen scheint, ist es nicht undenkbar, dass aus einer einzigen Schimmelspore, die sich festgesetzt hat, die ganze umfängliche jetzt vorhandene Vegetation hervorgegangen sein kann (s. Beob. II).

Zweifelhaft ist ferner das Alter des Processes: Das Fehlen jeder Zerfallserscheinungen, die wohlerhaltenen Structureinzelheiten des nekrotischen Gewebes, das Erhaltensein der elastischen Fasern, rothen Blut-

körperchen u. s. w. scheint mir dafür zu sprechen, dass die Affection noch eine ziemlich frische ist.

Ein so ausgezeichneter und, wie die Umschau in der Literatur lehren wird, nur sehr selten zur Beobachtung gekommener Fall regt natürlich von Neuem die bedeutungsvolle, zunächst allerdings hauptsächlich theoretisch wichtige und interessante Frage an, welche Stellung die Schimmelpilze als Krankheitserreger bei Mensch und Thier, bei spontaner und experimenteller Infection einnehmen.

Um zu einer möglichst genauen Erkenntniss des bereits darüber Bekannten zu kommen, habe ich ausser der ziemlich reichlichen deutschen Literatur neben einigen weniger wichtigen englischen Arbeiten namentlich die sehr ausführlichen Mittheilungen, welche in neuester Zeit in Frankreich über die Aspergillusmykosen erschienen, genauer berücksichtigt. Ein ausführlicher Bericht scheint mir für den deutschen Leser um so erwünschter, als die grössten Arbeiten, in monographischer Form erschienen, bei uns nicht zu den zugänglichsten zählen dürften.

Ganz selbstverständlich darf es wohl erscheinen, dass die interessirenden Fragen auch experimentell in Angriff genommen wurden und ist auch ein eingehender Bericht über die einzelnen Untersuchungen durchaus nothwendig, da sich ergeben hat, dass die im Thierkörper erzeugbaren Schimmelerkrankungen eine ausserordentlich grössere Mannigfaltigkeit darbieten, als man nach den bisherigen, etwas einseitig angestellten Experimenten erwarten sollte.

Ganz im Gegensatz zu dieser Vielgestaltigkeit der experimentell erzeugten Mykosen bin ich bei den menschlichen Schimmelaffectionen der Lungen zu der Ueberzeugung gekommen, dass hier fast in allen Fällen der vollkommen gleiche und ausserordentlich charakteristische histologische Process zu finden sein wird. Ich glaube also, dass bei allen den verschiedenen als secundäre und primäre Aspergillusmykosen beschriebenen Fällen sich so gut wie stets der Vorgang der Verschimmelung in genau derselben Reihenfolge der Wucherungsvorgänge der Schimmelpilze einerseits und andererseits der Reactionsvorgänge des Gewebes — seien sie nur regressiver oder progressiver Art — abspielt. Ich halte also, um das gleich vorweg zu nehmen, die neuerdings fast allgemein acceptirte Eintheilung in primäre und secundäre Mykosen für unzweckmässig resp. auf die meisten Fälle nicht passend. Ich glaube ferner, dass mein soeben beschriebener Fall, der mir anfangs als eine grosse Seltenheit erschien, in der That den eigentlichen Typus dieser merkwürdigen Erkrankung in klassischer Weise dar-

stellt; dass schliesslich das histologische Bild dieser Affection so eigenartig und regelmässig wiederkehrend ist, wie kaum bei einer bisher noch so gut bekannten anderweitigen infectiösen Lungenerkrankung.

Die Begründung und Erweiterung dieser Anschauungen ist das Ziel meiner Arbeit gewesen, oder ich darf wohl richtiger sagen geworden.

Von grösster Wichtigkeit für die Entstehung derselben waren die Untersuchungen einiger anderer Fälle von Aspergillusvegetationen in der Lunge, die mir der Zufall in die Hände gespielt hat, und ich möchte die Beschreibung derselben daher vorausschicken. Ich halte die Fälle 3 u. 4 für die nach übereinstimmender Ansicht der Autoren recht häufig vorkommenden und bisher als „secundär" aufgefassten Schimmelansiedelungen in anderweitig erkrankten Lungen, halte aber die genauere Mittheilung auch dieser für wünschenswerth, da ihre mikroskopische Untersuchung recht bemerkenswerthe und die früheren Befunde ergänzende Resultate ergab.

2. Ganz frische beginnende Aspergillusmykose bei Pneumonia crouposa.

Sendung des Landkrankenhauses zu Cassel (J. Nr. 17/96): Fr. F., 41 Jahr. Erkrankt am 13. I. 96 mit Stechen in der rechten Seite und Frost. Abends 5 Uhr Aufnahme im Krankenhaus. Dämpfung und Bronchialathmen rechts vorn und hinten, links hinten unten. Daselbst pleuritisches Reiben. Sehr elender Puls. Herztöne rein. † 17. I. Abends $^1/_2$10 Uhr. Der Betr. soll Potator gewesen sein.

Im Journal des hiesigen pathologischen Instituts findet sich kurz vermerkt: „Ausgedehnte graue Hepatisation der ganzen rechten Lunge, graurothe Hepatisation im linken Oberlappen, rothe, undeutlich abgegrenzte, etwas derbe Herde im linken Unterlappen. Ausgedehnte fibrinöse Pleuritis. Bronchitis. Trübe Beschaffenheit und Braunfärbung der Herzmuskulatur. Alte Sehnenflecke und frische Pericarditis. Starke Milzschwellung. Im Abstrich der pneumonischen Lungenabschnitte die gewöhnlichen Diplokokken."

Von diesen Lungen ist von mir nur ein ganz kleines Stückchen untersucht worden, welches bereits früher zu Curszwecken in Celloidin eingebettet war. Von anderweitig aufgehobenen Stücken habe ich nichts mehr finden können.

In diesem Stückchen fand sich nun ein ungefähr hirsekorngrosser, bereits makroskopisch auffallender Herd, der sich als eine ganz frische, beginnende Aspergillusmykose herausstellte. Ein Durchschnitt desselben ist in Fig. IV abgebildet.

Der Herd ist fast kreisrund mit einem Durchmesser von $2^1/_2$ mm und ist gegen das übrige Parenchym, das eine typische, pneumonische Infiltration mit dichten Fibrinnetzen zeigt, abgegrenzt durch eine etwas verwaschene, dunkel gefärbte Demarcationszone (Färbung nach VAN GIESON),

welche sehr reich ist an zerfallenen Leukocytenkernen. Letztere füllen übrigens auch einen Theil der Alveolen innerhalb des Herdes selbst aus, sodass sich in diesem Falle also die Anhäufungen zerfallener Kerne nicht nur auf die Randzone beschränken. Der Herd selbst besteht aus total nekrotisirtem Lungenparenchym und zwar ist in einem Theil der Alveolen noch der Rest des ursprünglichen pneumonischen Exsudates erkennbar, ein anderer Theil (namentlich peripherisch gelegener Alveolen) ist, wie schon erwähnt, ausgefüllt mit dunkel gefärbten Massen, die reich an zerfallenen Leukocytenkernen sind. Die centralen Alveolen aber sind leer und stark erweitert. In diese ragt ein sehr kräftig entwickeltes, mit Hämatoxylin schön gefärbtes, radiär angeordnetes Schimmelmycel mit gegen die Peripherie verzweigten Fäden, dessen grösster Durchmesser ca. 0,6 mm beträgt. Dieses Schimmelmycel sitzt kappenförmig der Wand einer kleinen Arterie auf, die im Bereich des Herdes ebenfalls nekrotisirt und mit Thrombusmasse ausgefüllt ist. Auch in die letztere sind Fäden von dem Pilzrasen aus hineingewachsen. Von dem Hauptrasen aus strahlen übrigens sternförmige Mycelien in die Nachbarschaft und umspinnen und durchsetzen die zunächst gelegenen Alveolen.

Die Deutung des Bildes erscheint mir eine gegebene: In die pneumonisch infiltrirten Lungen sind Aspergillussporen (oder eine Aspergillusspore) gelangt, zur Ansiedelung und zum Auswachsen gekommen und die Schimmelentwicklung ist Ursache der Gewebsnekrose mit consecutiver Thrombose des zugehörigen Arterienastes. Das geht wohl mit Sicherheit hervor aus dem histologischen Verhalten: Der Schimmelrasen bildet das Centrum der Nekrose, in den nekrotischen Partieen sind wiederum die Einzelheiten der Structur noch sehr gut erhalten und die Demarcation findet statt durch eine eigenthümlich verwaschene Zone, die nur aus zerfallenen Zellgebilden, insbesondere Leukocytenkernen besteht. Es lassen sich wohl zwischen den zerfallenen Zellmassen sehr zahlreiche Diplokokken nachweisen, viel reichlicher als in dem umgebenden Gewebe, aber das ist ganz zweifellos nur eine secundäre Vermehrung in dem durch die Schimmelwucherung nekrotisirten Gewebe. —

Ich glaube es ist nicht unschwer zu erkennen, dass dieser kleine Herd in seinen mikroskopischen Details vollkommen den grossen, ausgebildeten des zuerst geschilderten Falles entspricht: Nekrose des Gewebes um die centrale sternförmige Mycelwucherung, Thrombose des betr. Arterienastes, charakteristische Demarcation gegen die Umgebung.

Dass ich den Schimmel als Aspergillus bezeichnete ist eine kleine Ungenauigkeit, die ich aber vertreten zu dürfen glaube: Naturgemäss wurde in diesem Falle nicht durch Cultur die Pilzart festgestellt, Fruchtträger waren nicht vorhanden, sodass der bindende Beweis für die

Natur des betr. Pilzes als Asperg. fumig. fehlt. Die Mycelbildung aber sowohl, wie die Erscheinungen von befallenem Gewebe stimmen so vollkommen mit den sicher durch Asperg. fumig. bedingten Fällen, dass ich keinen Augenblick im Zweifel bin, dass hier derselbe Schimmel vorliegt.

Es scheint mir ferner ganz zweifellos, dass bei der Vergrösserung dieses Herdes derselbe typisch das Verhalten gezeigt haben würde, wie es die Knoten des zuerst beschriebenen Falles darboten. Ich halte daher diesen Befund für den einer ganz frischen typischen Aspergillusmykose der Lunge, für die Einleitung der im ersten Falle beschriebenen Veränderungen. Das weitere Schicksal dieser Herde, den weiteren typischen Verlauf der Erkrankung zeigt in ausgezeichneter Weise der 3. von mir beobachtete Fall.

3. Grosse Höhle in einer phthisischen Lunge, durch Zerfall eines ursprünglich soliden Schimmelknotens entstanden, von der äusseren Beschaffenheit einer „geruchlosen Gangränhöhle".

Bei diesem Falle handelt es sich um einen 57jährigen Mann, der an Phthise zu Grunde gegangen war,[1]) aus der Praxis von Herrn Dr. Guder im Laasphe. Von den dem Institute übersandten Organen wurde folgender Befund aufgenommen: Die rechte Lunge war stark verwachsen, die linke anscheinend ohne stärkere Adhäsionen. Letztere ist durchsetzt von sehr zahlreichen, meist in Gruppen stehenden, grau durchscheinenden, an einigen Stellen auch deutlich käsigen Tuberkeln, in der Spitze mehrere kleine Cavernen mit käsiger Wandung. Im Unterlappen befindet sich, ungefähr der Mitte des vorderen unteren Randes entsprechend, ein eigenthümlicher, keilförmiger, bereits äusserlich deutlich abgegrenzter Herd von über Hühnereigrösse, der sich sehr weich anfühlt und an der Pleurooberfläche zarte fibrinöse Beschläge erkennen lässt. Beim Anschneiden erweist sich der Herd als eine mit Luft gefüllte Höhle, aus welcher die vollständig geruchlose Luft mit einiger Gewalt entweicht. Die Höhle ist im Ganzen ziemlich glattwandig, von einigen gröberen Septen durchzogen, in der Wand zahlreiche Gefässstümpfe. Die Wandung ist z. Th. etwas missfarbig, nach aussen stellenweise fast nur von der Pleura gebildet, sodass die Höhle hier ausserordentlich dünnwandig erscheint; nirgends finden sich käsige Massen in derselben. An einer Stelle der Höhle fiel sofort ein ca. erbsengrosser knopfartiger Vorsprung auf, der mit kleinen, etwa stecknadel-

[1]) Dieser Patient war behaftet mit einem Madelung'schen Fetthals. Er ist bereits beschrieben in einer Marburger Dissertation (v. Oiste, 1897), in der auch des Schimmelbefundes Erwähnung gethan wird. Die seitdem vorgenommene genauere Untersuchung ergab das obenstehende, von dem damals mitgetheilten abweichende Ergebniss.

kopfgrossen weissgrauen Körnchen besetzt ist. Aehnliche kleine Körner finden sich auch in der Umgebung dieses grösseren Herdes. Die Oberfläche derselben ist von dem Aussehen feinsten Sammtes und macht schon makroskopisch den charakteristischen Eindruck von Schimmelrasen. Die mikroskopische Untersuchung liess diese Diagnose sofort bestätigen. Es fand sich ein ungemein dichtes Mycel mit zahlreichen Köpfchen einer Aspergillusart. Ein — nicht sehr geeignet angestellter — Culturversuch misslang damals, es kann aber nach den Grössenverhältnissen der Köpfchen, der Sterigmen und Conidien keinem Zweifel unterliegen, dass es Aspergillus fumigatus war. — In dem zu dem Herd gehörigen Lungenarterienaste steckte ein langer, fast entfärbter, fest adhärenter Pfropf.

Mikroskopisch untersucht wurde nur der knopfförmige Vorsprung nach Härtung in Alkohol und Einbettung in Celloidin.[1])

Jetzt zeigte sich, dass die Wandung der Höhle nach innen zu von einer dünnen Schicht nekrotischen Gewebes gebildet wird, in der hier und da noch einige Reste gröberer Bindegewebsbalken, besonders bei der Gieson-Färbung erkennbar sind. Nach aussen davon folgt an manchen Stellen eine ebenfalls kernlose Schicht, innerhalb welcher aber die Alveolen gut erkennbar sind und ebenso ihr Inhalt, der zumeist aus Fibrin, stellenweise auch aus rothen Blutkörperchen besteht. Es ist zu bemerken, dass eine eigentliche, charakteristische Demarcationsschicht nicht (nicht mehr?) besteht, sondern diese Schicht geht allmählich in gut färbbares Gewebe über, das die Erscheinungen der gewöhnlichen Induration zeigt. Tuberkel waren an diesen Schnitten nicht nachweisbar. An anderen Stellen stösst die etwas schmierige Innenschicht direct an erhaltenes, indurirtes Gewebe.

Am Rande ist eine etwas grössere Arterie getroffen, auf die die Nekrose übergreift. Entsprechend dieser Stelle ist im Lumen ein dasselbe ca. zur Hälfte ausfüllender, anscheinend ziemlich frischer Thrombus entstanden.

An der Stelle, die makroskopisch als vorspringender, mit Schimmel bedeckter Knopf imponirte, ist nun interessanterweise noch sehr deutlich zu sehen, dass derselbe aus noch sehr gut erkennbarem, allerdings nekrotischen Lungenparenchym besteht. Die einzelnen Alveolen, auch die Bronchien und Gefässe sind wohlerhalten, die Alveolen sind durchwachsen und umsponnen von dichten Schimmelmycelien, in kleinen Bronchien finden sich manchmal ganze Pfröpfe aus Fruchtträgern mit massenhaften Sporen. Einzelne Schimmelfäden und

---

[1]) Eine Conservirung anderer Theile der Wand wurde nicht vorgenommen, da damals ein specielleres Interesse an diesen Mykosen noch nicht vorlag und der Fall für eine der, wie wir damals annahmen, häufigen von secundärer Aspergillusmykose gehalten wurde.

sternförmige Mycelien finden sich auch etwas entfernter von dieser Stelle in dem Belag an der Innenwand der Höhle. Es entspricht das Aussehen dieses verschimmelten Lungenabschnittes also durchaus dem der Schimmelherde des I. Falles, in denen es noch nicht zur Höhlenbildung gekommen war.

Ich möchte daher die Vermuthung aussprechen, dass auch in diesem Falle zuerst ein solider nekrotischer Herd vorhanden war, für dessen Zustandekommen der Aspergillus fumigatus in erster Linie verantwortlich zu machen ist. Der Sequester ist zum grössten Theil gelöst und offenbar nach aussen befördert. Die verschimmelten knöpfchenartigen Gebilde an der Innenwand sind als Reste desselben zu betrachten. Es handelt sich also offenbar um ein Stadium, das die beginnende Ausheilung der Aspergillusmykose zeigt.

Einige Schwierigkeit macht wieder die Erklärung des Zusammenhanges zwischen dem Herd und der Verstopfung des zugehörigen Gefässes. Es liegt ja die Annahme nahe, dass ein hämorrhagischer Infarkt bestanden hat, der secundär verschimmelt ist; dafür ist aber, ausser in der Form des Herdes, kein Anhaltspunkt. Es wäre ja aber auch möglich, dass, ohne dass ein eigentlicher hämorrhagischer Infarkt zur Ausbildung gekommen ist, die embolische Gefässverstopfung in irgend einer anderen, nicht bestimmt zu definirenden Weise die Schimmelansiedelung und Ausbreitung begünstigt hat.

Es muss aber auch wohl daran gedacht werden, dass es sich gar nicht um eine embolische Verstopfung, sondern um eine fortgeleitete Thrombusbildung handeln kann. Zweifellose Thrombusbildung in arteriellen Stämmen im Anschluss an die Nekrose konnte jetzt noch (s. o.) bestimmt nachgewiesen werden. Zur mikroskopischen Untersuchung war übrigens das betreffende verstopfte Gefäss nicht aufgehoben, da es damals von keinem besonderen Interesse erscheinen konnte.

Ich möchte daher auch für diesen Fall annehmen — mit dem durch die Umstände bedingten Vorbehalt —, dass es sich um eine Aspergillusmykose typischer Form gehandelt hat, dass also zuerst ein solider Nekroseherd vorhanden war, in dem die Nekrose bedingt war durch die Vegetation des Aspergillus fumigatus. Secundär ist dann durch Lösung des Sequesters die Höhle entstanden, die in der Form und Färbung sehr an eine gewöhnliche Gangränhöhle erinnert, sich von derselben aber in charakteristischer Weise durch das vollständige Fehlen des üblen Geruches unterscheidet.

Dass es sich nicht etwa um eine Schimmelbildung in einer tuberkulösen Caverne handelt, scheint mir nicht mehr näher auseinandergesetzt zu werden brauchen.

4. Schimmelwucherungen in einer alten Caverne in einer schiefrig indurirten Lungenspitze.

Es handelt sich hier um einen zufälligen Befund bei einer 72jährigen Frau, welche in der hiesigen medicinischen Klinik marantisch zu Grunde gegangen war.

Im Sectionsprotokoll (S. 79/98) ist notirt: „Die linke Lunge sitzt mit dem oberen Theil so fest an der Brustwand, dass sie nur mit Substanzverlusten entfernt werden kann. In der Nähe der Spitze eine umfangreiche Höhle mit abgeglätteter, z. Th. dunkelrother Wandung, etwas buchtig. An der Innenfläche eigenthümliche, feste Bröckchen von bräunlicher Farbe, ausserdem einige weichere gelbliche Massen von Stecknadelkopf- bis Linsengröfse, welche der Wand flach aufsitzen, z. Th. ganz locker liegen, z. Th. noch etwas fester anhaften. In der Nähe einige sehr feste, schwarz indurirte Knötchen, welche sich auch weiter nach aussen erstrecken.

Bei der frischen Untersuchung der oben erwähnten Bröckchen zeigt sich, dass dieselben fast ausschliesslich aus einem dichten Schimmelmycel bestehen, welches an den weicheren Stellen von gewöhnlichem Aussehen ist, während an den festeren Partikeln starke Veränderungen, offenbar Degenerationserscheinungen, eingetreten sind. An einzelnen Stellen sind die Fäden ausserordentlich stark blasig aufgetrieben und mit dicken kolbigen Enden versehen, an anderen Stellen ist das Mycel wie zusammengetrocknet.

Aspergillusköpfchen wurden nur sehr spärlich gefunden, Sporen nicht gesehen. Einige Stücke der Cavernenwand mit noch festanhaftenden Bröckeln wurden in Formol-Alkohol gehärtet und nach Celloidineinbettung geschnitten.

Die Wandung der Höhle zeigt das gewöhnliche Aussehen einer sehr hochgradigen schwarzen Induration mit geringen Resten gewucherten Alveolarepithels. Die Schimmelmassen stehen in keiner organischen Verbindung mit erhaltenem oder nekrotischem Lungenparenchym, sondern liegen als rundliche Ballen oder drusenähnliche Gebilde, die aus dichtesten Mycelgeflechten bestehen, der Innenwand auf. Sie sind nur noch zum geringsten Theile färbbar, weisen auch im gefärbten Schnitte die bei der frischen Untersuchung gefundenen Quellungs- und Degenerationserscheinungen auf. Die Abgrenzung der Höhle wird gebildet durch eine sehr zellen- und gefässreiche Granulationsschicht, welche stellenweise dicht mit Hämorrhagieen durchsetzt ist. Ueber dieselbe zieht sich in grosser Ausdehnung eine zumeist nur dünne Lage aus geschichtetem Plattenepithel, das stellenweise jedoch auch grössere Dimensionen annehmen und ziemlich umfangreiche Zapfen in die Tiefe senden kann. Diese Epithelisirung erscheint auch vielfach unter den Schimmelkörnern und ist zweifellos als der Abschluss der Demarcation aufzufassen. Nur

an wenigen Stellen hängen die Mycelien noch mit der freien, nicht epitheltragenden Granulationsschicht zusammen und dies sind offenbar die Stellen, an denen sie noch etwas fester hafteten. —

Wie ist nun dieser Fall zu erklären? Der ganze Process in der linken Spitze macht den Eindruck einer typischen schwarzen Induration mit Resten grösserer Cavernen, der als eine Ausheilung einer alten ulcerösen und tuberkulösen Lungenphthise aufzufassen ist. Wenngleich keine charakteristischen tuberkulösen Producte, also weder frischere Tuberkel noch ältere deutlich käsige Massen vorhanden waren, glaube ich auch, dass an dieser Deutung festgehalten werden muss.

Wie sich der Schimmel früher zum Lungenparenchym verhalten hat, ist wohl jetzt unmöglich, auch nur mit einiger Bestimmtheit zu sagen und so lässt sich dieser Fall nicht unmittelbar den vorigen anreihen. Ich glaubte, ihn aber doch mittheilen zu sollen, da ich die Hoffnung hege, dass spätere Befunde auch zwischen diesen einen Weg des Verständnisses anbahnen werden. Es muss ja vorläufig auch noch mit der Möglichkeit gerechnet werden, dass der Schimmel sich auch in der nekrotischen Wand oder im Caverneninhalt ansiedeln und gedeihen kann, dass es also Fälle giebt, in denen eine Schädigung lebenden Gewebes durch die Schimmelwucherung gar nicht stattgefunden hat.

Damit würde der Fall aus der Reihe derjenigen, die ich als „typisch“ bezeichnen zu müssen glaubte, ausscheiden. Ob es aber nicht auch möglich ist, dass der jetzige Zustand der Lunge entweder ganz oder theilweise auf Rechnung einer solchen typischen Mykose zu setzen ist, wie es in ähnlicher Weise die französichen Autoren angenommen haben, müssen weitere Erfahrungen lehren.

5. (Nachtrag.) „Typische“ Pneumonomycosis aspergillina. Ausheilung. Klinische Beobachtung von E. Nebelthau.

Bei Abschluss der vorliegenden Arbeit hatte ich Gelegenheit, äusserst charakteristische mikroskopische Präparate aus dem Sputum eines an Aspergillusmykose leidenden Patienten Professor E. Nebelthau's zu sehen. Letzterer war so liebenswürdig, die Daten der Krankengeschichte, sowie die Resultate seiner Untersuchungen niederzuschreiben und mir zur Veröffentlichung zu übergeben. Ich darf ihm dafür wohl auch hier meinen herzlichsten Dank aussprechen.

Nebelthau „beobachtete das Auftreten von Aspergillus fumigatus im Sputum eines 63jährigen Patienten unter den folgenden Umständen: Der Patient erkrankte 13 Tage nach der Operation einer eiterigen Cholecystitis und Pericystitis von Neuem fieberhaft. 5 Tage später konnten in beiden Lungen verschiedene pneumonische Herde nachgewiesen werden, zum Theil gleichzeitige Erkrankung der Pleura.

Während sich im Verlaufe von mehreren Wochen sämmtliche Krank-

heitsherde unter Entfieberung vollständig zurück bildeten, bot einer derselben während genau 10 Wochen stets denselben gleichmässigen Befund dar. Es bestand vorn rechts von der Clavicula abwärts bis zur dritten Rippe eine intensive Dämpfung. Im Bereich derselben war der Fremitus fast aufgehoben, ein unbestimmtes Athmungsgeräusch noch eben zu hören. Der Auswurf, welcher stets sorgfältig untersucht wurde, war zeitweilig in grossen Mengen entleert worden, schleimig, eiterig und zu Beginn der Pneumonieen makroskopisch deutlich blutig verfärbt.

Nach Verlauf von 8—9 Wochen war die Menge gering, etwa 5—8 Batzen. Der Geruch etwas muffig, Beschaffenheit schleimig, eiterig; mikroskopisch waren aber immer in dem Auswurf rothe Blutkörperchen zu erkennen. Es fehlten dauernd Tuberkelbacillen; auch liessen sich bis zu dem jetzt zu erwähnenden Vorfall am Ende der 10. Woche nach Beginn der pneumonischen Affectionen keine Bestandtheile von Lungengewebe nachweisen, welche auf einen Zerfall desselben hindeuteten.

Es sei jedoch bemerkt, dass trotz des verhältnissmässig geringen objectiven Befundes der Patient nicht das Gefühl der gleichmässig fortschreitenden Reconvalescenz bekam.

Um die erwähnte Zeit trat ohne Steigerung der Körpertemperatur unter oft sehr anstrengenden Hustenanfällen wiederum Vermehrung des Auswurfes ein; der Auswurf behielt seinen eiterigen Charakter bei und liess wie früher stets einen geringen muffigen Geruch erkennen. In demselben wurde jetzt ein grauschwarzer, unregelmässig gestalteter, kirschkerngrosser Fetzen entdeckt, der an einer Stelle etwas blutig gefärbt war.

Die mikroskopische Untersuchung liess denselben ohne Weiteres als von zerfallendem Lungengewebe herrührend erkennen. Reichlich schwarzes Pigment war in dünnfaseriges Gewebe eingebettet, daneben fanden sich Detritus, Pfröpfe von schmierigen, fettigen Massen, rothe Blutkörperchen und Leukocyten. Umgeben von solchem faserigen Gewebe waren reichliche verflochtene Pilzfäden nachweisbar, die zum Theil gut gegeneinander abzugrenzen waren, zum Theil gequollen erschienen und bei geringem Druck auf das Deckglas leicht ineinander flossen.

Die Pilzfäden waren an einigen Stellen zu Fruchtträgern mit reichlichen Sporen ausgewachsen, die, was Aussehen und Grössenverhältnisse betrifft, vollständig mit denen des Aspergillus fumigatus übereinstimmten (Culturen wurden nicht angelegt). Von erhaltenen Zellen war nichts mehr zu entdecken, ebenso waren die elastischen Fasern zu Grunde gegangen. Bei Auffasserung des Stückes in Wasser liess das erhaltene faserige Gewebe deutlich Röhrenform und Verästelungen erkennen, sodass dasselbe als herrührend von einer Gefäss- oder Bronchialverzweigung angesehen werden durfte.

Im Verlauf der nächsten 11 Tage wurden nun täglich kleinere derartig beschaffene Gewebsstückchen ausgehustet, aber nur noch zweimal, nämlich am 4. und am 11. Tage wurde in demselben Aspergillus fumigatus nachgewiesen, während an den übrigen Tagen zwischen den Fasermassen weiche, homogene, manchmal ganz leicht krümelige Massen gelagert waren, die aber nicht mehr die Conturen von Pilzfäden erkennen liessen.

Vom 12. Tage an hörte der Auswurf plötzlich auf und kehrte nicht wieder.

Während der genannten 11 Tage liess sich von Tag zu Tag eine zunehmende Aufhellung im Bereich der erwähnten Dämpfung unter der rechten Clavicula nachweisen. Gleichzeitig nahm der Fremitus an Intensität zu. Das Athmungsgeräusch wurde lauter, unbestimmt und am 3. Tage beim In- und

Exspirium laut bronchial gehört. In der Fossa supraspinata wurde zu dieser Zeit ebenfalls vorübergehend eine Dämpfung constatirt bei erhaltenem Fremitus, unbestimmtem In- und bronchialem Exspirium. Einzelne mittelgrossblasige klangvolle Rasselgeräusche wurden nur vorübergehend am 3. Tage gehört, sonst nie.

Im Verlauf der nächsten Wochen bildeten sich alle diese Erscheinungen bei Gebrauch von Terpentininhalationen langsam und gleichmässig unter anhaltender Besserung des allgemeinen Befindens zurück, sodass nach 5 Wochen vorn rechts unter der Clavicula der Percussionsschall nur noch um ein geringes kürzer war, als links; der Fremitus war daselbst stärker als links und das Athmungsgeräusch beim Inspirium rechts noch etwas schärfer und beim Exspirium noch etwas länger als links. Husten trat nicht wieder auf.

Die vor dem Zerfall des Lungengewebes durch 10 Wochen hindurch bestehende Dämpfung mit gleichzeitig aufgehobenem Fremitus ist wohl mit Recht auf den Bestand eines Infiltrates in der Lunge bei gleichzeitigem Abschluss des zuführenden Bronchus zurückzuführen. In dem Infiltrat fanden die Keime des Aspergillus fumigatus einen zu ihrer Wucherung gut vorbereiteten Boden und führten daselbst den Zerfall des Lungengewebes in der beobachteten Weise herbei.

Mit dem Auswurf bei gewöhnlicher Lungengangrän hatte der Auswurf in diesem Falle von Pneumonomycosis aspergillina also die Eigenschaft gemein, dass er grössere Fetzen abgestorbenen Lungengewebes enthielt, welche meist bis auf bindegewebige pigmenthaltige Reste mit Detritus verschiedenen Grades reducirt waren. Die elastischen Fasern gehen bei beiden Einschmelzungsprocessen frühzeitig zu Grunde, sodass sie nur selten, wenn besonders grosse Fetzen losgelöst und ausgehustet werden, im Sputum gefunden werden. Auch die Pilzfäden des Aspergillus fumigatus scheinen diesem Einschmelzungsprocess schnell zu erliegen; sie wurden nur an drei Tagen und zwar in den grössten Gewebsfetzen gefunden, während an 11 Tagen Lungengewebsfetzen zur Untersuchung vorlagen.

Ein Unterschied in der Beschaffenheit des Auswurfes genannter Krankheiten bestand darin, dass der Auswurf bei Lungengangrän mit einem intensiven Gestank behaftet zu sein pflegt, während derselbe in unserem Falle von Pneumonomycosis aspergillina fehlte.“

Ich darf diesem Bericht Nebelthau's wohl noch hinzufügen, dass auch an Schnitten durch den grösseren zuerst ausgehusteten Lungengewebsfetzen bei Orceinfärbung elastische Fasern nicht dargestellt werden konnten. Das in demselben bereits makroskopisch nachgewiesene röhrenförmige, verzweigte Gebilde möchte ich mit Bestimmtheit für einen nekrotischen, verschimmelten kleinen Bronchus erklären, da in demselben die Schimmelmasse eine überraschende Aehnlichkeit in der Anordnung (Mycelfiguren, Fructificationsorgane) zeigt, wie in den in situ fixirten Bronchien in den Herden meines Falles I.

Dass ich diesen Nebelthau'schen Fall für einen „typischen“ in meinem Sinne halten muss, bedarf wohl keiner ausführlichen Begründung.

II.

Literaturübersicht über die beim Menschen beobachteten Schimmelmykosen.

1. Die Schimmelmykosen der Lungen.

Wenn wir absehen von den zu den Schimmelpilzen gehörigen ätiologisch wichtigen Parasiten einer Reihe von Hautkrankheiten, [1]) die hier ganz unberücksichtigt bleiben sollen, so sind es in erster Linie die Mykosen des Respirationstractus, welche seit lange das Interesse der Kliniker und Anatomen wach gehalten haben. Die wichtigste hier zunächst zu berücksichtigende Arbeit ist die von Virchow (71), bei dem sich ausserdem die vollkommenste Zusammenstellung der älteren hierher gehörigen Beobachtungen findet. Auf die letzteren soll nicht näher eingegangen werden, da sich dem von Virchow darüber Mitgetheilten kaum etwas hinzufügen lässt. Auch die späteren Autoren haben sich offenbar zumeist begnügt, die Virchow'schen referirenden und kritisirenden Bemerkungen zu copiren. [2])

Virchow beschreibt 4 Fälle von Pneumono- resp. Bronchomycosis aspergillina und zwar ist es nach den gegebenen genauen Beschreibungen des Pilzes wohl kein Zweifel, dass es in allen der Aspergillus fumigatus gewesen ist. Im ersten Falle handelte es sich um die Bildung mehrerer grösserer Schimmelrasen in den Bronchen eines an Dysenterie zu Grunde gegangenen 16jährigen Mädchens. Unter den Rasen war keine bedeutendere Veränderung der Schleimhaut; mikroskopisch wurde letztere nicht untersucht.

---

[1]) Eine Zusammenstellung der neuen Literatur über diese findet sich in einem Referat von Ricker („Ergebnisse“ von Lubarsch, 1895).

[2]) So citirt z. B. Rénon (54) charakteristischerweise eine übrigens sehr interessante Mittheilung von Rayer, welche das Vorkommen von Schimmelvegetationen auf der Pleura von Phthisikern mit Pneumothorax betrifft und welche der Pariser Akademie der Wissenschaften vorgelegt war, nach Froriep's „Notizen“.

Die übrigen 3 Fälle betreffen einen alten Pfründner, der unter den Erscheinungen des Emphysems und Lungenbrandes gestorben war, einen 47jährigen Mann mit carcinomatöser Stenosis pylori und eine 77jährige Frau, welche, nachdem sie längere Zeit an Bronchitis gelitten hatte, im Anschluss an eine anfangs scheinbar günstig verlaufende Pneumonie marantisch zu Grunde gegangen war.

„In allen 3 Fällen war die Lungenaffection ziemlich gleichartig . . .“ Es bestanden lobuläre Infiltrate von verschiedenem Umfang. „Auf Durchschnitten ergab sich in keinem Falle das Bild des gewöhnlichen Lungenbrandes, obgleich jedesmal Erweichungen mit Nekrose des eingeschlossenen Gewebes, zuweilen in sehr beträchtlichem Umfange bestanden. So fand sich namentlich in dem 2. Falle unter der nekrotisirten Pleura eine Höhle, welche in einer schmutzig grauen, etwas fadenziehenden Flüssigkeit einen grossen Bröckel nekrotisirten Lungengewebes enthielt. Allein diese Nekrose mit Erweichung war vollständig geruchlos und unzweifelhaft lag daher nicht die gewöhnliche Lungengangrän, sondern jener Process vor, den man wohl als geruchlosen Brand bezeichnet hat etc.“

„In einer Beziehung bestand freilich immer eine gewisse Aehnlichkeit mit der häufigsten Form des circumscripten Lungenbrandes. Es hatten nämlich die frischeren Herde gewöhnlich eine grosse Aehnlichkeit mit hämorrhagischen Infarkten. Auf dem Durchschnitte glichen die jüngsten Herde einfachen rothen Hepatisationen, allein sehr schnell nahm die Röthung mehr zu und man traf sehr derbe, trockene, dunkelrothe Keile, die nach einiger Zeit missfarbig, schmutzig grau und grünlich roth wurden, während sich zugleich in ihrem Umfange eine neue derbe, rothe Infiltration gestaltete. Später entstand um den ersten Kern eine demarkirende Eiterung, der Kern verwandelte sich in einen nekrotischen Pfropf, der sich von dem umliegenden Gewebe löste und offenbar später durch Expectoration entfernt wurde. Denn in mehreren Fällen fanden sich Höhlen von der Grösse einer Erbse, eines Kirschkerns, einer Haselnuss, welche zum grossen Theil Luft enthielten, mit Bronchien in offener Verbindung standen, aber durch ihre unregelmässige, höckerige und fetzige Wand von einfachen Bronchiektasieen sich unterschieden. Mehrmals sah ich solche Höhlen mitten in der lobulären Hepatisation, und dass es sich hier nicht etwa um Tuberkelhöhlen handelte, liess sich leicht dadurch beweisen, dass in keinem der Fälle sonstwo Tuberkulose gefunden wurde.“

Einer weiteren interessanten Beobachtung wird in den folgenden Zeilen Erwähnung gethan: In einer Höhle lag ein eiförmiger schwarzbrauner Körper von 2—3 mm Länge, der bei der mikroskopischen Untersuchung aus grossen Pflanzenzellen bestand und innen eine Höhlung hatte, in der sich wieder Pilzfäden zeigten.

Virchow hatte die Vorstellung, dass die Schimmelpilze mit der Entstehung der Herde in specie der Nekrose nichts zu thun haben, sondern dass vielmehr zuerst ein Absterben des Gewebes erfolgte und dass diese abgestorbenen Massen den günstigen Boden für die Schimmelpilzansiedelung abgeben. Die Pilzsporen „setzten sich dann besonders in den durch Expectoration der nekrotischen Massen gebildeten Höhlen fest und brachten eine schnell nachwachsende Schimmelmasse hervor“.

„Allein der erste Fall von Lungenverschimmelung zeigt sehr deutlich, dass es eigentlicher Cavernen dazu nicht bedurfte. Denn zu einer wirklichen Höhlenbildung war es hier noch nicht gekommen. Vielmehr erstreckt sich unter der sehr verdickten und z. Th. mit Exsudat belegten Pleura fast am ganzen äusseren Umfange des oberen Lungenlappens eine pneumonische Infiltration, welche von der Oberfläche bis tief in das Parenchym eingriff, und innerhalb deren sich einzelne grössere und kleinere, tiefer erkrankte Herde fanden. Der grösste von diesen griff im Ganzen keilförmig in das Gewebe ein, zeigte im Innern eine missfarbige, erweichende und zerfallende Substanz, in deren Umfang sich eine Zone von mehr trockener, derber, weisslich grauer oder grünlich weisser, grobkörniger Infiltration erstreckte. Aehnliche trockene, grobe Granulationen fanden sich zerstreut auch im Umfange, namentlich nach unten, z. Th. einzeln in pneumonischem Gewebe, z. Th. gruppirt, während nach oben mehr eine einfache, trockene, eiterige Masse eingesprengt lag. Es hätte hier wahrscheinlich in kurzer Zeit in dem grossen Herde eine Höhle sich gebildet, doch war dies bis dahin noch nicht erfolgt. Trotzdem war die Pilzbildung in vollem Gange und, wie es schien, zunächst ausgehend von emphysematös erweiterten Stellen. Alle jene mehr trockenen Granulationen, welche ich erwähnte, bestanden aus dicht verfilzten Klumpen von Aspergillus-Mycelium und wenn man grössere Schnitte, nach Aufhellung durch Natron, betrachtete, so zeigte sich, dass die Pilzmasse von den Bronchien her continuirlich in die Höhlung der Alveolen eindrang und sie nach und nach ganz erfüllte.“

„Aehnliche Resultate ergab die Untersuchung auch in den beiden anderen Fällen. Im Umfange der Höhlen, deren Wände mit Aspergillus besetzt waren, fanden sich überall die Alveolen und die feinsten Bronchien mit der trocknen, oft schon für das blosse Auge schmutzig grünlich erscheinenden Pilzmasse erfüllt, und es kann daher nicht zweifelhaft sein, dass die Verschimmelung, nachdem sie einmal auf dem durch den organischen Zerfall vorbereiteten Boden Platz gegriffen hatte, sich in mehr selbständiger Weise ausbreitete und zu dem bestehenden Krankheitsprocess ein neues Moment der Verschlimmerung hinzubrachte, das auch schon für die äussere, grobe Erscheinung einen bestimmenden Einfluss hatte. Die Pneumonomykosis, obwohl sie sich bis jetzt immer in Verbindung mit lobulärer Pneumonie fand und wahrscheinlich aus ihr hervorging, muss daher als eine besondere Erkrankungsform unterschieden werden.“

Ich habe diese Ausführungen Virchow's so weitläufig wiedergeben zu müssen geglaubt, weil mir scheint, dass an keiner anderen Stelle das Bild der Aspergillusmykose der Lunge in seiner klassischen Form mit derartiger Vollständigkeit in allen seinen Stadien gesehen und beschrieben worden ist.

Ich brauche nach dem Vorausgegangenen aber wohl kaum noch besonders zu betonen, dass die Anschauung von der secundären Ansiedelung der Schimmelsporen in den nekrotisirten Lungentheilen resp. in den

Höhlenwandungen sich mit der durch unsere Untersuchungen gewonnenen nicht deckt. Es scheint mir zweifellos, dass genau derselbe histologische Process vorgelegen hat, wie in meinen Fällen und dass auch hier durch die Einwirkung des Schimmelwachsthums die Nekrose, Demarcation und Höhlenbildung stattgefunden hat. Einige kleine Abweichungen in der Schilderung scheinen mir der Natur der Sache nach ganz selbstverständlich. —

Die folgenden Mittheilungen von Schimmelmykosen der Lunge von Friedreich (19), sowie von v. Dusch und Pagenstecher (15) bringen Bestätigungen der Virchow'schen Anschauungen.

Friedreich sah bei einer 46jährigen Frau mit fortgeschrittener Lebercirrhose, Oedemen und umfangreicher Thrombusbildung in den Venen der rechten Halsseite und der Subclavia dextra in den Lungen neben Schwielenbildung der Pleura und heftiger Bronchitis Schimmelpilzherde im linken Unterlappen. Hier fanden sich „einige bis wallnussgrosse Stellen, welche schwarz durch die Pleura hindurchsahen und welche auf dem Durchschnitte sich als von unregelmässigen fetzigen Wandungen begrenzte Höhlen ergaben, die z. Th. mit einer dicklichen, braunschwarzen, geruchlosen Flüssigkeit, z. Th. mit braunrothen, ziemlich frei im flüssigen Inhalt der Höhlen liegenden, fetzigen, nekrotischen Pfröpfen erfüllt waren. Die nächste Begrenzung der Höhlen zeigt eine eiterige Demarcationslinie; mehr nach aussen roth pneumonische Infiltration, welche ohne scharfe Grenze in das lufthaltige Gewebe überging. Die zuführenden Aeste der Art. pulmonal. zeigten sich durch Pfröpfe von ähnlichem Aussehen verstopft, wie jene in den Halsvenen gefundenen Thrombusmassen.“ Friedreich fasst seinen Fall so auf, „dass ein lobulärer ulceröser Erweichungsherd, der mit grösster Wahrscheinlichkeit aus hämorrhagischen Infarkten hervorzugehen schien, den Boden für die Pilzwucherung darbot“. Ueber die Lage der Schimmelpilze und das Verhältniss zum Gewebe ist nichts angegeben. Es findet sich nur die etwas auffallende Bemerkung, dass sich in den Bronchien keine Pilze fanden.

Der Fall von v. Dusch und Pagenstecher betraf eine 69jährige, an Tuberkulose der Lungen und des Genitalapparates gestorbene Frau. Bei dieser fand sich „ein dicht unter der Pleura gelegener Brandherd, dessen Fluctuation von aussen zu fühlen war. Die Höhle war zum grossen Theil mit brauner geruchloser Jauche gefüllt und ohne Verbindung mit einem grösseren Bronchialaste. In dem oberen Theile derselben, der nicht von Jauche bespült wurde, fand sich eine kleine Stelle, welche durch ihre graugrüne Färbung und das matte, trockene, feinem Sammt ähnliche Ansehen die Schimmelbildung vermuthen liess“ (die dann durch die mikroskopische Untersuchung erwiesen wurde). In dem betreffenden Lungenlappen fand sich in einem grösseren Aste ein frischer Thrombus. Eine Verbreitung des Thrombus nach den Brandherden war nicht nachzuweisen, doch nehmen D. u. P. an, dass der Herd aus einem embolischen hämorrhagischen Infarkt entstanden sei.

Die Autoren geben schliesslich noch an, Culturversuche des Schimmels auf Stücken der Lungen desselben Falles gemacht zu haben und zwar mit negativem Erfolg — unzweifelhaft deshalb, weil der Aspergillus fumigatus, um den es sich sicherlich gehandelt hat, bei der gewöhnlichen Zimmertemperatur nur kümmerlich gedeiht.

Der nächste im Virchow'schen Archiv mitgetheilte Fall von Schimmel-

mykose betrifft die relativ seltene Beobachtung eines ganz soliden Pilzknotens in der Lunge. Cohnheim (9) fand einen solchen in der sonst intacten Lunge eines 56jährigen im Anschluss an eine sich langhinziehende Phlegmone der Kniekehle zu Grunde gegangenen Mannes. Er beschreibt denselben als „einen haselnussgrossen, kreisrunden, gelblichgrauen, hart anzufühlenden Knoten von exquisit fächerigem Bau, einem sehr kleinzelligem Honigwabennest vergleichbar.“ „Die Anordnung der Pilze war eine derartige, dass auf den Wandungen der Alveolen in deren übrigens nur wenig erweiterten Interstitien ein ungemein dichtes Mycelium wurzelte, von dem aus die Fäden ringförmig in die Alveolen hineinsprossten. Die benachbarten Bronchien waren frei von den Pilzen, das Verhalten der Blutgefässe ein ganz normales.“ Leider ist nicht angegeben, wie sich das Gewebe bei feinerer histologischer Untersuchung, namentlich bei Färbungen verhielt. Eine Bestimmung der Pilzart war wegen des Fehlens von Fructificationsorganen nicht erfolgt, doch stimmt die Abbildung durchaus mit den Mycelbildungen des gewöhnlichsten Lungenschimmels, des Aspergillus fumigatus. [1])

Eine ausführlichere Mittheilung über Pilzbefunde folgte diesen immerhin doch spärlichen Beobachtungen erst nach einer längeren Reihe von Jahren durch Fürbringer (22) und zwar betrifft diese einen Fall von Aspergillus- und zwei von Mucormykose der Lungen. Das Hauptgewicht der Arbeit ist auf die Bestimmung der Art der vorgefundenen Pilze gelegt worden, während die histologischen Verhältnisse erst in zweiter Linie berücksichtigt worden sind.

Die Aspergillusmykose fand sich bei einem 38jährigen Diabetiker, der ausserdem an Lungentuberkulose gelitten hatte. Bei demselben war bereits in den letzten Lebenstagen das Auftreten von Mycelien, Sporen und Conidienträgern und vereinzelten Fruchtköpfen von Aspergillus im hämorrhagischen Sputum constatirt worden. Inmitten der Spitze der linken Lunge war eine über faustgrosse Höhle, mit einer eigenthümlich fetzigen und bröckligen, ziemlich trockenen, grünlich schwarzen, geruchlosen Masse ausgefüllt; das angrenzende Lungengewebe theils dunkelroth infiltrirt, theils von einer eiterigen, käsigen und jauchigen Masse durchsetzt.“ Aehnliche kleine Höhlen fanden sich in der Umgebung, die übrigen Herde scheinen tuberkulöser Natur gewesen zu sein. Untersucht wurde nur die grosse Höhle in der linken Lungenspitze nach Härtung in Alkohol, sodass also die Verbreitung der Mykose in der Lunge nicht ganz klar gestellt ist.

Die genauere Untersuchung des gehärteten Präparates ergab eine eigenthümliche Anordnung der bereits im frischen Zustande constatirten Pilzvegetationen in der grossen Höhle. „Es erschienen zunächst die centralwärts gelegenen Partieen des Herdes hergestellt von einer Anzahl grösstentheils scharf umschriebener, derber schneidbarer Rasen, die sich durch schwärz-

[1]) Fürbringer (22) glaubt nach der Abbildung Mucor annehmen zu sollen. Es unterliegt aber keinem Zweifel, dass es mindestens ebensogut Mycel von Aspergillus sein kann.

liches, lockeres Gewebe miteinander verbunden zeigten. Diese Rasen stellten in der Mehrzahl solide knollige Körper mit mannigfaltigsten tieferen und flacheren Einziehungen der Oberfläche dar. Letztere waren der Ausdruck der Faltenbildung des membranösen Mycels, das in einer grossen Zahl von Fällen einen allseitig geschlossenen Sack bildete, der die peripherische Schicht des Rasens herstellte. Solche Rasen weisen zumeist einen Durchmesser von 3—8 mm auf, indess waren grössere, die eine Ausdehnung von 1 ja 1,5 cm erreichten, durchaus nicht selten."

Diese abgeschlossenen Mycelknollen gingen allmählich in flächenhaft ausgebreitete Lager über. „Bezüglich der Abgrenzung des Mykosenherdes vom Lungenparenchym bestand mit ziemlicher Constanz folgendes Verhältniss: Der peripherische Abschluss des Parasitenherdes war gegeben durch ziemlich dichtgedrängte, hier meist allseitig abgeschlossene Rasen von der erwähnten Beschaffenheit. Zwischen den scharfen äusseren Conturen ihrer Querschnitte erschien die makroskopisch durchaus homogene schiefergraue bis grünschwarze nekrotisch zerfallene Lungensubstanz, die sich jenseits der Pilzcolonieen durch eine mehr oder weniger deutliche Demarcationslinie vom benachbarten Lungenparenchym abgrenzte. Letzteres fand sich fast ausnahmslos im Zustande hämorrhagischer Infiltration, hie und da durchsetzt von peribronchitischen Herden, miliaren Knötchen und kleineren käsigen Herden. Im Bereich des so beschaffenen Gewebes, das sich in Form eines breiten unregelmässig gestalteten stellenweise die Pleura erreichenden Saumes um den Mykosenherd erstreckte, liess sich makroskopisch keine Spur einer den beschriebenen Verhältnissen ähnlichen Pilzeinlagerung nachweisen. An einigen wenigen Stellen der Circumferenz des Mykosenherdes erschienen zwischen diesem und dem verdichteten Lungenparenchym voluminöse Einlagerungen graugrünen, fetzigen gangränösen Lungengewebes, das ohne deutliche Grenze in das gänzlich zerfallene Gewebe zwischen den Pilzrasen und andrerseits in die rothbraunen infiltrirten Partieen überging."

Bei der mikroskopischen Untersuchung „bot das zwischen den Pilzrasen lagernde Brandgewebe die gewöhnlichen Charaktere nekrotisch zerfallenen Parenchyms dar: es zeigte sich zusammengesetzt aus kleinsten, punktförmigen und eckigen Partikelchen von schwarzem Pigment, gegen die meisten der gewöhnlichen Reagentien unveränderlich"; ferner Fettsäurenadeln und andere krystallinische Bildungen, wahrscheinlich Tyrosin. „Elastische Fasern wurden in den centralwärts gelegenen Partieen vermisst, nahe der Peripherie des Mykosenherdes treten sie stellenweise isolirt auf; jenseits der Pilzrasen wurden sie in reicher Menge gefunden, hier z. Th. in exquisit alveolärer Anordnung, um nach und nach dem hämorrhagisch infiltrirten Lungengewebe einverleibt zu werden, während an anderen Stellen letzteres vom vollständig zerfallenen Lungengewebe scharf abgesetzt erschien. Im Bereich des braunroth infiltrirten Parenchyms erschienen die meisten Alveolen durchweg von rothen Blutkörperchen erfüllt. Bemerkenswerth erscheint, dass Bakterien in Kugel- und Stabform nur sehr selten angetroffen wurden, so oft auch erstere durch körnigen (in Aether löslichen) Fettdetritus vorgetäuscht wurden."

Es folgt dann eine sehr ausführliche Beschreibung des Mycels, der Fruchtträger und -köpfchen, der Sporen u. s. w., aus der es in der That wahrscheinlich wird, dass hier eine andere Aspergillusart vorliegt, als in den Fällen von Virchow und von v. Dusch und Pagenstecher, bei denen es sich zweifellos um Aspergillus fumigatus gehandelt hat. Für diese Annahme spricht besonders die Grösse eines Theiles der vorgefundenen

Sporen. Fürbringer nahm damals an, dass es der Aspergillus niger van Tieghem's gewesen sei. Das ist nun, wie schon verschiedentlich von Anderen hervorgehoben ist, ganz unwahrscheinlich, da dieser nicht zu den sogen. pathogenen Formen, also denjenigen, welche im lebenden Thierkörper wachsen, gehört. Es scheint mir das übrigens für die Beurtheilung des ganzen Processes nicht besonders wichtig, da sich der Befund im Uebrigen sehr gut mit dem bei durch Aspergillus fumigatus erzeugten Mykosen deckt.

Der zweite Fall Fürbringer's betrifft einen 66jährigen Mann, welcher 6 Tage nach dem Tode des Diabetikers, der die erste Beobachtung geliefert hatte, auf den Sectionstisch kam. Derselbe hatte eine Magencarcinom mit einer Unzahl von Metastasen in einer ganzen Reihe von Organen. In der rechten Lunge ergab sich folgender Befund:

„Pleuraüberzug des Oberlappens nahe dem freien Rande an 2 Stellen etwa im Umfang eines Thalers grau verfärbt mit lebhaft vascularisirtem peripherischen Saum. Entsprechend diesen Stellen zwei missfarbene, hämorrhagische walnussgrosse Herde, in welchen das Lungengewebe derber als normal, aber im Beginn eines brandigen Zerfalls sich befindet. Von putridem Geruch keine Spur.“ Ausserdem Emphysem beider Lungen.

Im frischen Präparat von diesen Herden wurden Pilzelemente nachgewiesen; die genauere Untersuchung geschah nach der Erhärtung in Alkohol. „Es zeigten sich zunächst für das unbewaffnete Auge auf Querschnitten die beiden Herde unter Andeutung einer Keilform scharf vom benachbarten, emphysematösen Lungengewebe abgesetzt, grünroth bis rothbraun, nahe der Peripherie einige gelbe käsige Herde einschliessend, allenthalben durchsetzt von zahlreichen, z. Th. confluirenden Querschnitten erweiterter Alveolen und Bronchiolen, im Uebrigen derb und luftleer.“ Das benachbarte Lungengewebe war emphysematisch, sonst aber nicht verändert.

Schon mit der Lupe liessen sich im Bereich der Herde in den Alveolen und Bronchiolen Schimmelwucherungen erkennen. „Im Bereich des hämorrhagisch infiltrirten Gewebes vermochte die Durchmusterung mit der Lupe keinerlei Pilzeinlagerungen zu ermitteln; dagegen ergab die mikroskopische Untersuchung von feinen Querschnitten folgendes Verhalten: die Alveolen dicht erfüllt von rothen Blutkörperchen, das alveoläre Gerüst sammt Gefässen allenthalben sichtbar. Von Producten eines brandigen Zerfalls nichts erkennbar. Bakterien nirgends mit Sicherheit nachweisbar. Die genannten gelben Herde von zum Theil zerfallenen Eiterkörperchen hergestellt. Im Bereich des hämorrhagisch infiltrirten Parenchyms tritt an zahlreichen Stellen ein zierliches, meist lockeres, äusserst mannigfach gestaltetes Mycelgeflecht zu Tage mit spärlichen eingestreuten Fruchtköpfchen; letztere inmitten der lufthaltigen Alveolen in grösserer Zahl vorhanden.“

Die Untersuchung der Fructificationsorgane ergab den vorliegenden Schimmel zweifellos als eine Mucorart, nach Fürbringer wahrscheinlich Mucor mucedo. Diese Annahme ist jedenfalls irrig, da auch Mucor mucedo nicht zu den im Thierkörper wachsenden Schimmelpilzen gehört. Wahrscheinlicher ist schon die Annahme von Paltauf (49), dass in diesem Fall der Mucor corymbifer Lichtheim's vorgelegen hat.

„An der Grenze des Lungenherdes setzte meist auch die Pilzvegetation ab, und nur an einzelnen Stellen verirrten sich einzelne Mycelfäden in die Alveolen des gesunden Lungengewebes.“ (?)

Im dritten Fall Fürbringer's handelte es sich um einen 31jährigen Mann, der an extremer Kachexie, hervorgebracht durch einen enormen chronischen Magendarmkatarrh, zu Grunde gegangen war.

„Im Bereich der Spitzen beider Lungen, deren Gewebe emphysematös gedunsen war, fand sich „je ein wallnussgrosser Brandherd, umgeben von einer mehrere mm breiten Zone luftleeren, gallertig infiltrirten, braunrothen Lungengewebes. Jeder der Herde besteht im Innern ausschliesslich aus einer zerfliesslichen, schmierigen, schmutzig graugelben Substanz.“ Das zerfallene Gewebe bot keine Spur von üblem Geruch dar, aber Schimmelentwicklung konnte in ihnen nirgends nachgewiesen werden.

„Dagegen fand sich hinter dem Herde der linken Lungenspitze ein zweiter, kleiner, ähnlich beschaffener mit breitem hämorrhagischen Saum“, in dem reichlich Schimmel direct nachgewiesen werden konnte. Der Herd wurde nach Härtung in starkem Alkohol genauer untersucht. [1])

„Zunächst zeigte sich das vom hämorrhagisch infiltrirtem Saum scharf abgegrenzte emphysematöse Lungengewebe ohne sonstige Anomalie. Auffallenderweise liess sich im Bereich des zerfallenen Gewebes die Gegenwart von Pilzen nicht constatiren. Dasselbe bot vielmehr lediglich die Producte einer ziemlich weit vorgeschrittenen Nekrose dar. Bakterien waren in geringer Zahl vorhanden. Dagegen zeigten Schnitte aus dem hämorrhagisch verdichteten Gewebe einen Mucorpilz in üppigster Fructification. Also gerade das entgegengesetzte Verhalten, wie im ersten Falle, wo der Parasit die Höhle in Beschlag nahm, aber die hämorrhagisch infiltrirten Partieen intact liess.“ Die Pilze waren identisch mit den im vorhergehenden Falle angetroffenen.

Aus den Schlussfolgerungen, welche Fürbringer aus seinen Untersuchungen zieht, wären zunächst hervorzuheben, dass auch er die Lungenverschimmelungen für exquisit secundäre Processe hält, dass sie sich zumeist im Gewebe, welches sich in gangränösem Zerfall befindet, etablirt, aber auch in Herden derber Infiltration auftreten kann. Ob in letzterem eine Nekrose des Gewebes der Schimmelpilzansiedelung vorausgehen muss, habe ich aus den Ausführungen nicht mit Bestimmtheit ersehen können, der Autor nimmt aber offenbar an, dass eine eigentliche Gewebsschädigung, eine pathogene Wirkung im strengen Sinne des Wortes nicht vorliegt.

Fürbringer ist ferner der Ansicht, dass sich die Mykose zumeist aus hämorrhagischen Infarkten entwickelt und hält auch für seine drei Fälle diesen Vorgang für den wahrscheinlichsten, wenngleich embolische Verstopfungen der Gefässe nicht nachgewiesen werden konnten.

Ich werde auf diese Frage später ausführlicher zurückkommen müssen.

---

[1]) Die beiden anderen scheinen am gehärteten Präparat nicht untersucht worden zu sein.

Fürbringer betont ferner, dass die Mykosen bis dahin ausnahmslos bei sonstigen chronischen, meist mit Kachexie einhergehenden, oder doch subacuten Krankheiten beobachtet seien, während acute Lungenerkrankungen, welche eine tiefer eingreifende Schwächung des Organismus nicht zur Folge haben, bei sonst gesunder und kräftiger Constitution die Entwicklung von Lungenmykosen auszuschliessen scheinen.

Der Fürbringer'schen Mittheilung folgt als nächste anatomische Untersuchung einer aspergillären Pneumomykose die sehr interessante und für unsere Auffassung besonders wichtige von Weichselbaum (72).

Bei einem 81jährigen marantischen Weib, welches einer terminalen Pneumonie erlegen war, „findet man in den vorderen Partieen des Oberlappens der linken Lunge, ziemlich nahe der Pleura, 5 voneinander getrennte, annähernd rundliche Herde von 2—4 cm Durchmesser, welche über die Schnittfläche der Lungen stark vorspringen, bedeutend derber als letztere und von schmutzig rother Farbe sind und eine ausgesprochene honigwabenähnliche Structur besitzen. Sie machen schon dem freien Auge den Eindruck, als bestänaen sie aus erweiterten, starrwandigen Alveolen."

„Einer dieser Herde wird von einem 3 mm weiten dünnwandigen Kanale (anscheinend einem kleinen Bronchialaste) durchzogen, dessen geröthete Innenfläche einen lose anhaftenden graugrünen oder grünlich schwarzen, schimmelähnlichen Belag trägt. Auch in den anderen Herden sieht man einzelne 1—2 mm weite Gänge, deren Innenfläche in ähnlicher Weise beschaffen ist. Die Peripherie dieser Herde fühlt sich besonders derb an, da in den Oeffnungen daselbst kleine, kaum mohngrosse, gelbliche Concremente stecken."

„Die nächste Umgebung dieser Herde zeigt keine andere Veränderung, als die des senilen Emphysems; nur in der Nähe eines Herdes setzt sich die schmutzigrothe Färbung des letzteren auch auf das angrenzende Lungengewebe fort."

„Sonst wurde noch in den hinteren Partieen des Ober- und Unterlappens dieser Lunge Pneumonie und Pleuritis nachgewiesen, ferner verkreidete Tuberkel in den Lungenspitzen etc."

„Die mikroskopische Untersuchung wies in den oben beschriebenen Herden Mycel und Fruchtstand jener Aspergillusart nach, welche von den früheren Autoren gefunden war. [1]) Die honigwabenähnliche Structur der Herde wurde dadurch bedingt, dass sie aus erweiterten Alveolen bestanden. Jedoch war von den normalen Elementen der letzteren gar nichts mehr zu entdecken, da dieselben vollständig durch das Mycel des betreffenden Aspergillus substituirt wurden. Nur an den peripheren Stellen der Herde konnten noch Reste von Lungengewebe unterschieden

[1]) Es handelt sich also auch hier wohl zweifellos um Aspergillus fumigatus.

werden, in welches kuglige und längliche, aus körnigem, gelbem oder rothem Pigment bestehende Zellen eingelagert waren."

„Das Mycel hat nicht allein die Wand der Alveolen eingenommen und deren ehemalige Elemente verdrängt, sondern ragt auch in Form von Büscheln und Rosetten mehr oder weniger weit in die Höhlen der Alveolen und überbrückt dieselben, besonders der kleineren, durch netzförmig ausgespannte Ausläufer."

Die oben erwähnten verschimmelten Kanäle liessen sich mikroskopisch als in Verbindung mit Bronchien stehend, nachweisen.

„Die kleinen Concremente, welche in den peripheren Alveolen liegen, bestehen aus Mycelfäden, die mit kohlensaurem Kalk in Form von staubartigen Körnchen oder kleinen Stäbchen imprägnirt sind."

Das umgebende Gewebe zeigt nur Emphysem bis auf den einen Herd, dessen Umgebung hämorrhagisch infiltrirt war.

Weichselbaum ist der Ansicht, dass die Schimmelpilzherde vielleicht auch einmal in vorher nicht erkranktem Lungengewebe entstehen könnten. „Bezüglich des Einflusses der Pneumonomykosis auf das umgebende Lungengewebe sprechen die bisherigen Erfahrungen dafür, dass er ein rein mechanischer ist."

Mir scheint es im höchsten Grade wahrscheinlich, dass diese Herde des Weichselbaum'schen Falles die vollständigste Uebereinstimmung mit den in meinem ersten Falle gefundenen darbieten, wenngleich die etwas summarische und die histologischen Verhältnisse nur streifende Schilderung manche Aufklärung wünschenswerth erscheinen lässt. Die Thatsache, dass die Alveolen fast alle leer gefunden wurden, spricht gewiss für die Auffassung des Autors, dass event. in unverändertem Lungengewebe, also ohne vorausgehende Infarcirung oder Infiltration eine Pneumomykosis sich etabliren kann, und würde die Auffindung und genaue Untersuchung eines ähnlichen Falles von geradezu ausschlaggebender Bedeutung für die Lehre von der primären Pneumomykosis aspergillina sein.

Dass wir uns der Annahme von der rein mechanischen Wirkung des Schimmelpilzwachsthums nicht anschliessen können, braucht kaum besonders betont zu werden. —

Die nächste Beobachtung am Leichentisch ist die von Lichtheim (40), welche er gelegentlich seiner hauptsächlich die experimentelle Seite der Frage berücksichtigenden Arbeit, auf die später zurückzukommen sein wird, mittheilt.

Lichtheim fand bei einer hydropisch zu Grunde gegangenen Frau in der Lunge einen Herd, den er als verschimmelten Infarkt auffasst. Derselbe war „scharf abgegrenzt, aber wenig resistent, die bräunlich gefärbte Schnittfläche zeigte eingesprengt zahlreiche gelbe Körner, welche bei Druck sich gleichzeitig mit einer schmutzig braunrothen Flüssigkeit entleerten. Am reichlichsten fanden sich dieselben in der Mitte des

Infarktes, dessen Aussehen sehr dem eines gangränösen Herdes glich, der jedoch vollständig geruchlos war. Die gelben Körner erwiesen sich als die Fruchtkapseln einer Aspergillusart und auf Schnitten fanden sich vielfache, von den Alveolen ausgehende und in das Lumen hineinragende septirte Mycelien mit zahlreichen in das Alveolenlumen hineinragenden Aspergillusköpfchen."

Bostroem (6) demonstrirte mikroskopische Präparate aus den Lungen eines an tuberkulöser Peritonitis gestorbenen 68jährigen Mannes und aus denen einer 50jährigen an chronischer Lungentuberkulose leidenden Frau. (Ausserdem ein Präparat von Wucherungen von Aspergillus fumigatus, welcher sich in einer Tasche der stark unterminirten Haut über einem noch nicht durchgebrochenen perityphlitischen Abscesse bei einem 45jährigen Mann gefunden hatte.)

Wheaton (73) berichtet über einen Fall von Schimmelmykose der Lungen bei einem $2^1/_2$ jährigen Kinde, der Aktinomykose vorgetäuscht haben soll und bei dem sich ausserdem eine eigenthümliche Affection der Zunge vorfand.

Bei der Section waren die unteren $^3/_4$ der rechten Lunge z. Th. verdichtet; die infiltrirten Stellen waren von gelbgrüner Farbe und offenbar entstanden durch die Confluenz kleiner Herde. Diese Verdichtungsherde waren durchsetzt mit kleinen eiterhaltigen Höhlen und in dem umgebenden Lungengewebe waren zahlreiche glänzende orangefarbige Körner von der Grösse eines Senfkorns, welche sich mit der Messerspitze ausheben liessen. In dem hinteren unteren Abschnitt derselben Lunge war eine Höhle von der Grösse einer kleinen Orange mit unregelmässiger Begrenzung; die Wandung war von schwärzlicher Farbe und bedeckt mit kleinen weisslichen Körnchen; freigelegte Gefässe durchzogen die Höhle, welche direct mit dem Hauptbronchus in Verbindung stand. In dem Hauptbronchus waren einige kleine weissliche Fleckchen, welche nur schwer ablösbar waren und unter denen die Schleimhaut rauh zurückblieb. Die linke Lunge enthielt verstreute bronchopneumonische Herde und nur wenige orangefarbige Körnchen. Bei der frischen mikroskopischen Untersuchung fanden sich zahlreiche rosettenförmige Körper, welche durch Säuren und Alkalien nicht verändert wurden und sich mit Methylenblau und Pikrocarmin färbten; ausserdem Bruchstücke von Mycel. Diese Befunde liessen Aktinomykose vermuthen. Die weissen Flecke im Bronchus erwiesen sich als bestehend aus dem Mycelium eines Pilzes, vermischt mit platten Epithelzellen; der Pilz war in Fructification und erzeugte rosettenartige Sporenhaufen an den Enden einiger Hyphen.

Bei der Untersuchung der Zunge war der weissliche Belag zum Theil verschwunden, die vordere Hälfte war von Schleimhaut entblösst und ähnelte einem Stück brüchigen Waschleders. Die Mesenterialdrüsen waren vergrössert und enthielten gelbliche Knötchen ähnlich denen der Lunge. An einigen wenigen Stellen waren sie vereitert und in dem Eiter fanden sich Mycelfäden. Sonst finden sich keine Veränderungen ausser Vergrösserung und Fettgehalt der Leber. Es wurde sorgfältig nach miliaren Tuberkeln gesucht, aber ohne Erfolg.

Den Schnitten von der Lunge fehlten die für Aktinomykose charakteristischen Gebilde; die Erkrankung war zweifellos eine katarrhalische Pneumonie. Bei sorgfältiger Untersuchung wurden einige wenige Tuberkel in den Alveolen der Lunge und in den Mesenterialdrüsen gefunden, aber keine Bacillen. In

der Wandung der Höhle und überall, wo Gewebszerfall statt hatte, wurden Mycelfäden gefunden.

Der wie es scheint recht interessante Fall lässt sich leider nach der Beschreibung und nach den zum Theil gar zu schematischen Abbildungen nicht klar übersehen und ich glaube nicht, dass er vorläufig für weitergehende Schlüsse über die Natur der Schimmelerkrankungen und die dabei auftretenden histologischen Veränderungen zu verwerthen ist. Namentlich ist zu bedauern, dass nicht eine genauere Beschreibung der histologischen Veränderungen an der Zunge gegeben ist, da doch eine wirklich auf Schimmel zurückzuführende Erkrankung dieses Organs etwas bisher meines Wissens ganz Unbekanntes ist.

R. Boyce (8) theilt einen offenbar noch recht frischen Fall von Lungenmykose bei einem an einem Herzleiden gestorbenen Patienten mit, über dessen Alter keine Angaben gemacht sind.

Von den Lungen, die sonst keine besonderen Veränderungen zeigten, war ein Stück in Alkohol conservirt worden, weil man in demselben kleine unregelmässige Bronchialerweiterungen bemerkt hatte, in welchen kleine weissliche Körperchen von der Grösse eines Stecknadelkopfes vorhanden waren, die man mit Unrecht für verkalkte Tuberkel gehalten hatte. Es stellte sich aber durch die mikroskopische Untersuchung heraus, dass es sich um eine Schimmelmykose handelte.

Es fand sich eine Verschimmelung kleiner Bronchialverzweigungen. Die gelblichen Knötchen, die ursprünglich für Tuberkel gehalten waren, erweisen sich als aus dichten Mycelien bestehend. Diese sternförmigen Mycelgeflechte sollen angeblich sehr aktinomycesähnlich ausgesehen haben, ähnlich wie es von Paltauf und Lichtheim beschrieben wurde. Es handelt sich aber nach der sehr deutlichen Abbildung (ebenso wie bei Paltaut) um die von Lichtheim bei der experimentellen Aspergillose beschriebenen aktinomycesähnlichen Formen sicher nicht. Ich werde darauf später zurückkommen.

Die reactive Entzündung in der Umgebung soll sehr deutlich gewesen sein, in den centralen Theilen vielfach nekrotische Zellen und „Makrophagen". Was es mit letzteren für ein Bewandniss hat, ist offenbar dem Autor selbst nicht ganz klar geworden, ich möchte daher nicht näher darauf eingehen.

In allen Schnitten fand sich ein kleines thrombosirtes Gefäss, dessen Wand mit Mycelien durchsetzt war, von denen viele in den Thrombus selbst eindrangen; es ist wahrscheinlich, dass diese Mycelfäden die Ursache der Gerinnselbildung waren.

Dass das Gefäss nekrotisch war, ist nicht besonders angegeben; ich möchte aber die Vermuthung mit Bestimmtheit aussprechen.

In dem sehr bemerkenswerthen Falle von Kohn (34) handelte es sich um folgenden Befund bei einem 58jährigen Mann, der 8 Tage in der Beobachtung des Krankenhauses gewesen war.

Die Anamnese ergab, dass der Patient 4 Wochen a. m., angeblich nach einer Erkältung, unter Seitenstechen in beiden Brusthälften acut erkrankte; Auswurf und Husten, woran er seit Jahren litt, wurden heftiger,

und der Auswurf, welcher bis dahin gelblich gewesen sein soll, wurde bräunlich. 5 Monate vor dem Tode hatte der Betreffende eine schwere Hämoptoë durchgemacht und litt ausserdem seit Jahren an einem heftigen Stockschnupfen, der einmal dadurch bedeutend erleichtert wurde, dass ihm seine Frau eine lange, weisse, „bandwurmähnliche" Masse aus der Nase zog.

Patient war bei der Aufnahme in schlechtem Ernährungszustande und machte einen schwerkranken Eindruck. Von objectiven Symptomen fand sich neben Husten und schleimig-eiterigem, anfangs etwas bräunlichem Auswurf beträchtliches Lungenemphysem, diffuser Katarrh, ferner über der linken Spitze leichte Retraction des Thorax, verbunden mit Dämpfung und Bronchialathmen. Es bestanden Anfälle von heftiger Dyspnoe, und in einem solchen Anfalle erfolgte der Tod. Die Untersuchung des Auswurfs auf Tuberkelbacillen war vollkommen negativ.

Bei der Section waren die Lungen stark emphysematös und ödematös. Ausserdem fand sich in der linken Spitze ein rundlicher, ca. 4—5 cm in den verschiedenen Dimensionen haltender Herd, in welchem das Lungengewebe zwar von der Farbe und Zeichnung einer emphysematösen, anämischen Lunge war, nur schien es stark rareficirt und fühlte sich noch mehr so an; da gleichzeitig das allgemeine Lungenödem auch auf diese Stelle ausgedehnt war, so hatte das Gewebe hier eine gewisse Aehnlichkeit mit einem vollgesogenen Schwamm. Diese Eigenschaften des Herdes traten umsomehr hervor, als er von einem derben Infiltrat umgeben war, gegen welches er durch einen ca. 2 mm breiten gelblich grauen Hof abgesetzt war. Innerhalb des Herdes und am Rande desselben fanden sich mehrere thrombosirte Gefässe. Die infiltrirten Partieen in der nächsten Umgebung des Herdes waren von glatter Schnittfläche und sehr derb, wie indurirt, die weiter peripheriewärts gelegenen auf dem Schnitte körnig, deutlich wie bei einer fibrinösen Pneumonie und diese verloren sich allmählich in die ödematösen Theile des Lappens.

Ausserdem fand sich ein kleiner, ebenfalls scharf abgegrenzter, derber Herd von röthlich grauer Schnittfläche, dessen Umgebung aber nur ödematös war. Derselbe konnte leider nicht genauer untersucht werden. —

Die Pleura war über beiden Herden mit dickeren fibrinösen Belägen bedeckt, die über dem ersteren schon schwerer löslich waren.

Die mikroskopische Untersuchung ergab: Neben den gewöhnlichen Zeichen stärkeren Lungenemphysems fanden sich die Wandungen der Alveolen ohne jeden Zellenbelag und nahmen nur noch ganz spärlich den Farbstoff (Alaun-carmin) an; sie sehen stellenweise so aus, als ob sie nur noch aus einzelnen Fasern beständen und waren offenbar nekrotisch. Aueh die Bronchial- und Gefässwandungen nahmen den Farbstoff nur wenig an. In den Alveolen fanden sich ausser den Fadenpilzen polynucleäre Leukocyten in geringer Zahl und von wechselnder Grösse. Nach der Peripherie nahmen sie an Zahl zu, um schliesslich in einen dichten Wall von Leukocyten überzugehen, welche den oben erwähnten graugelben Hof bildeten. Die Leukocyten waren z. Th. sehr klein, bis zum Aussehen von körnigem Detritus. In dem Herde fanden sich ausserdem blutführende Gefässe mit frischen hyalinen und solche mit wandständigen, hyalinen Thromben.

Ausserhalb des demarkirenden Leukocytenwalles folgte zunächst eine Zone jüngeren Indurationsgewebes und dann fibrinös-pneumonisches Lungengewebe, endlich ödematöse Lungentheile.

Die Fadenpilze durchziehen an einzelnen Stellen die Alveolarlumina und -Wandungen als schlanke Fäden, oder schmiegen sich den Wandungen an, welche manchmal wie aus den Pilzen gebildet erscheinen. An anderen

Stellen fanden sich aktinomycesähnliche Drusen, an vielen Stellen Fructificationsorgane. Ein kleiner Bronchus ist ganz austapezirt mit einem dichten Mycel von Pilzen und Fruchthyphen.

An einzelnen Gefässen sieht man die Pilzfäden durch die Wandung hindurchsprossen und frei in das Blut hineinragen. [1])

Von besonderem Interesse ist nun noch die Deutung, die Kohn seinem Befunde gegeben hat. Er nimmt an, dass die Membran, welche seinerzeit dem Verstorbenen aus der Nase gezogen wurde, eine Pilzmembran gewesen sei, welche in der Nase des Patienten gewachsen war, dass also die chronische Rhinitis durch den Aspergillus verursacht wurde. „Das lässt sich natürlich nicht beweisen, ist aber nach der Schilderung der Membran und des langwierigen Stockschnupfens mehr als bloss möglich. Die letzte Erkrankung wird nun dadurch entstanden sein, dass der Patient in einem der gewöhnlichen Anfälle von Athemerschwerung eine heftige Inspiration ausführte und dadurch ein resp. zwei Stückchen Pilzmembran aspirirte, welche in einem kleinen Bronchus der linken Spitze bezw. des rechten Mittellappens weiter wuchsen. Es wäre also das anatomische Bild nicht als Infarkt mit nachfolgender Pilzansiedelung zu erklären, wozu die frühere Hämoptoë, die eigenthümliche Form des Herdes und die Gefässthrombosen verleiten könnten. Diese letzteren halte ich vielmehr für secundär, während die Hämoptoë wegen der grossen Menge des entleerten Blutes auf eine Gefässarrosion sei es in der Nase, sei es in einem nicht mehr aufzufindenden, verheilten Lungenherde, zurückzuführen sein dürfte. Das Emphysem und die chronische Bronchitis mögen allerdings dem Pilze die Ansiedelung erleichtert haben. Die Wirkung der Schimmelpilze auf die menschliche Lunge war also in diesem Fall eine umschriebene Nekrose mit demarkirender Entzündung.“

Besonders hebt Kohn dann noch hervor, dass der Betreffende sich mit Kanarienvogelzucht beschäftigt hat.

Bei der kurzen Besprechung der Literatur bemerkt Kohn: „Jedenfalls bewirkt der Pilz, auch wenn eine primäre Lungenläsion vorausgegangen sein sollte, eine solch wesentliche Krankheit, dass dieser gegenüber die ursprüngliche vollständig in den Hintergrund tritt.“

Ich habe die Kohn'sche Mittheilung fast wörtlich reproducirt, weil es mir der erste Fall zu sein scheint, bei dem bei einer Aspergillusmykose typischer Form mit Bestimmtheit die Ansicht vertreten ist, dass es sich hier um eine exquisit pathogene Einwirkung des Aspergillus fumigatus gehandelt hat (während dies auf Grund klinischer Beobachtungen, namentlich von französischen Autoren, bereits vorher geschehen war;

---

[1]) Es ist nicht deutlich zu ersehen, ob hier die stagnirende Blutsäule abgestorbener Gefässe oder strömendes Blut eines erhaltenen Gefässes gemeint ist. Das letztere scheint mir nicht gerade wahrscheinlich.

doch nehmen Letztere nicht die meiner Ansicht nach typische Form der Aspergillusmykose, sondern eine „Pseudotuberculosis aspergillina“ an, auf die in einem anderen Theil ausführlich zurückzukommen sein wird).

Ein weiterer Fall von Pneumomycosis aspergillina, und zwar angeblich ein typischer von „secundärer“ Mykose ist von Podack aus der Lichtheim'schen Klinik mitgetheilt worden (50). Diese Arbeit ist besonders bemerkenswerth dadurch, dass hier der Versuch der Eintheilung der Mykosen in primäre und secundäre, die bereits mehrmals Erwähnung gefunden hat, vorgenommen ist.

Die 38jährige Patientin hatte von Kindheit auf viel gehustet und einen reichlichen, schleimig-eiterigen Auswurf expectorirt. Seit 11 Jahren ist der letztere hin und wieder etwas blutig verfärbt. Im letzten Winter Magenbeschwerden, Kopfschmerzen, Schwächegefühl, sodass die Patientin den ganzen Winter im Bett zubringen musste.

Im Juli 93 Zunahme der Beschwerden von Seiten der Lungen: stärkerer Husten, reichlicher Auswurf, Athemnoth. Geringe Oedeme. Im August Aufnahme in das Krankenhaus, in dem sie nach 7tägiger Beobachtung starb.

Bei der klinischen Untersuchung wurden Emphysem und Stauungserscheinungen constatirt, ausserdem katarrhalische Erscheinungen von Seiten der Lungen. Der Auswurf war mässig reichlich, eiterig, geballt, enthält sehr spärliche elastische Fasern, keine Tuberkelbacillen und auch keine Pilzpfröpfe.

Während des Krankenhausaufenthaltes nahmen die Stauungserscheinungen rasch zu und führten in der angegebenen Frist zum Exitus.

Bei der Section fanden sich die Lungen in grosser Ausdehnung mit der Brustwand verwachsen. In der linken Lunge ein wallnussgrosser pneumonischer Herd, der Unterlappen emphysematisch, diffuse cylindrische Bronchiektasie mässigen Grades.

Ober- und Mittellappen der rechten Lunge sind durch schwartige Verwachsungen mit der Brustwand verbunden, geschrumpft, nur wenig lufthaltig, sehr derb und schiefrig indurirt. „In dieses indurirte Gewebe sind etwa 6—7 erbsen- bis wallnussgrosse, rundliche Höhlen eingelagert, und zwar so, dass die grösste in der Spitze des Oberlappens und alle anderen etwa in der durch diese gelegten Frontalebene liegen. Sie alle hängen mit dem Bronchialbaum durch auffallend kurze und cylindrisch erweiterte Bronchialäste zusammen. Die grösste, etwa wallnussgrosse Höhle zeigt noch einige sinuöse Ausbuchtungen, welche durch mehrere, tief in das Höhlenlumen vorspringende, schmale Septen begrenzt sind. Auch freie Trabekel durchziehen das Innere der Höhle. Die Wandungen dieser Höhlen, die von der Pleuraschwarte durch eine etwa 1—2 mm dicke Schicht indurirten Lungengewebes getrennt sind, sind derb, glatt, weisslich. Nur an einzeln umschriebenen Stellen der Höhlen bemerkt man ein paar fast pfennigstückgrosse Bezirke von hellgelber Farbe und rauher Oberfläche. In der grossen Höhle resp. in den sinuösen Ausbuchtungen derselben präsentiren sich sofort bei der Eröffnung drei erbsen- bis kleinhaselnussgrosse Bröckel von ziemlich weicher Consistenz, schmutzig gelbgrauer bezw. schwarzbrauner Farbe und z. Th. unregelmässig höckeriger, z. Th. tief zerklüfteter Oberfläche“ etc. Auch auf dieser Seite starke cylindrische Bronchiektasie im Ober- und Mittellappen.

Bei der mikroskopischen Untersuchung fand sich auf der Wand der Höhlen, soweit sie glatt war, Flimmerepithel. An den ulcerirten Stellen war an der Oberfläche zunächst eine ziemlich dünne Schicht „molekularnekrotischer“

Gewebsmasse, die mit spärlich eingestreuten Leukocyten und Kerntrümmern durchsetzt war, darauf folgte eine dicke Schicht aus mässig gequollenen, stark glänzenden Bindegewebsfibrillen (angeblich in ihrer Structur einer diphtherischen Pseudomembran entsprechend (?)). Dann folgte eine Granulationsgewebsschicht, die nach aussen allmählich in schwielig-narbiges Gewebe überging. Die Pfröpfe bestanden aus dicht verfilztem Mycel mit Fruchtträgern, die auch durch Cultur als dem Aspergillus fumigatus angehörig nachgewiesen wurden.

Ausserdem fanden sich in dem Höhleninhalt eine grosse Masse der verschiedensten Mikroorganismen, in einzelnen Höhlen auch spärlich Sarcine.

In den Pilzpfröpfen ist offenbar von nekrotischem Lungengewebe nichts gesehen worden. —

Die Auffassung des Falles von Seiten Podack's ist die, dass eine chronische Bronchitis und Pleuritis zu einer diffusen, cylindrischen Bronchiektasie geführt hat, die im rechten Ober- und Mittellappen infolge einer interstitiellen fibrösen Pneumonie in eine sackförmige überging. In der grössten der so entstandenen kugligen Höhlen kam es dann schliesslich zu tiefgreifenden Exulcerationen und zur Aspergillusmykose. Ob die Exulcerationen die Ursache oder die Folge der Aspergillusmykose gewesen sind, ist nicht mit absoluter Sicherheit zu entscheiden, Podack ist aber zu der Annahme geneigt, dass in diesem Fall der Aspergillus fumigatus nur die Rolle eines Saprophyten gespielt hat.

Es hat natürlich immer etwas Gewagtes, von andern beschriebene Fälle umzudeuten. Man kann doch selbst bei der sorgfältigsten Beschreibung nur in seltenen Fällen ein so klares Bild von einer complicirten Lungenaffection bekommen, dass man sich seinerseits gutbegründete Vorstellungen über den Verlauf namentlich aller feineren histologischen Veränderungen machen könnte. Ich glaube aber, dass Podack bei Kenntniss eines solchen Falles, wie des Anfangs von mir beschriebenen, seine Annahme von der rein secundären Natur der Aspergillusansiedelung, ja von dem saprophytischen Charakter derselben nicht mit gleicher Bestimmtheit ausgesprochen haben würde. Namentlich genauer ventilirt und durch die anatomische Untersuchung festgelegt zu werden, verdiente die Frage: Ist die grosse Höhle eine echte Bronchiektasie oder eine abgeglättete, secundär epithelisirte Höhle, die ursprünglich aus Zerfall entstanden war? Die kurze Erwähnung der Beschaffenheit der Wand scheint mir zu einer sicheren Entscheidung nicht ausreichend.

Der Mittheilung dieses Falles folgt dann ein bemerkenswerther Excurs über die Möglichkeit einer brauchbaren Eintheilung der Aspergillusmykosen des menschlichen Respirationsapparates. Bei kritischer Betrachtung der bisher mitgetheilten Fälle kommt Podack zu folgendem Schluss (S. 272): „Wir können sofort bemerken, wie sie sich in zwei Gruppen sondern lassen. In der einen Reihe von Fällen — es sind

dies besonders die älteren Beobachtungen — ist es erst auf der Basis mehr oder minder tiefgreifender, nekrotischer Erweichungsprocesse, die gewöhnlich zur Bildung grösserer oder kleinerer Höhlen geführt hatten, zur Ansiedelung und Entwicklung des Aspergillus fumigatus gekommen. In der anderen Reihe von Fällen sind allem Anscheine nach der Verschimmelung entweder gar keine oder nur sehr geringfügige Veränderungen des Gewebes vorausgegangen, mögen diese nun in einfachen, katarrhalischen Entzündungsprocessen oder in Erweiterungen des Alveolarlumens bestanden haben. Wir sind deshalb geneigt, diese beiden Reihen als secundäre und primäre Aspergillusmykosen einander gegenüberzustellen.“

Bei den secundären Aspergillusmykosen soll es primär in den Lungen zu gangränösen Erweichungen bezw. Höhlenbildungen gekommen sein, die zum Theil aus pyämischen Metastasen, zum Theil aus lobulärpneumonischen Herden, zum Theil aus hämorrhagischen Infarkten ihre Entstehung genommen hatten.

Podack rechnet zu diesen Fällen zunächst seinen eigenen, dann die von Küchenmeister, Virhow's 2., 3. und 4. Fall, die Fälle von Friedreich, von Dusch und Pagenstecher, Fürbringer, Lichtheim, Sluyter und Thoma.

Als primäre Aspergillusmykosen der Lunge betrachtet Podack (abgesehen von den später noch einmal näher zu besprechenden Fällen von Virchow, Herterich und Ernst, die Verschimmelungen in den grossen Bronchien betreffen) nur die Beobachtungen von Weichselbaum und Kohn, event. die von Boyce.

Podack hält diese Fälle deswegen für primär, weil es sich um solide, mehr weniger derbe Herde handelte und Höhlenbildung fehlte. — Ich glaube, meinen Standpunkt in dieser Angelegenheit nicht noch einmal ausführlich darlegen zu sollen, mir scheint, die Sache liegt doch zu klar und einfach: Was soll aus diesen soliden Herden, die doch histologisch nichts weiter sind, als mehr weniger umfängliche, circumscripte Nekrosen des Lungenparenchyms anders werden, als Höhlen? Dass bei dieser Loslösung der Sequester Bakterien in Mitwirkung treten können, soll und kann gar nicht bezweifelt werden, aber das nimmt doch dem ganzen Process nicht seinen charakteristischen Verlauf. Dass es sich hier nicht um Verschimmelungen primär gangränescirten Lungengewebes handelt, geht doch ausserdem aus der von allen Autoren gleichmässig betonten, sehr auffallenden Eigenschaft der vollständigen Geruchlosigkeit dieser sogenannten Brandherde hervor.

Ich glaube daher, kaum einem ernstlichen Widerspruch begegnen zu können, wenn ich meine, dass kein principieller Unterschied zwischen den noch soliden Schimmelherden und denjenigen besteht, welche sich

bereits als eine mehr weniger mit verschimmelten nekrotischen Lungengewebstheilen ausgefüllte Höhle repräsentiren.

Es ist a priori naturgemäss nicht abzulehnen, dass auch eine secundäre Verschimmelung nekrotischen Lungengewebes stattfinden kann und es wäre dies ein Punkt, auf den bei spontanen und experimentellen Aspergillusmykosen immer besonders zu achten wäre: in den meisten Fällen wird aber die sichere Entscheidung sehr schwer sein. Ein Fall, in dem diese Invasion nekrotischen Gewebes durch Schimmel sichergestellt ist, scheint mir aber bisher noch nicht vorzuliegen.[1])

Es scheint mir hier am Platze, bevor ich zu weiterer Besprechung der Literatur übergehe, die gewiss wichtige und interessante Frage zu erörtern: Kann der Schimmel in specie Aspergillus fumigatus im lebenden Organismus gedeihen, ohne dass es zum Absterben der von ihm befallenen Gewebsabschnitte kommt?

Nach den Erfahrungen bei den eigentlichen Lungenmykosen, sowie besonders auch nach denen bei den ganz besonders merkwürdigen und charakteristischen Erkrankungen der Hornhaut durch die Schimmelansiedelung, könnte man leicht geneigt sein, diese Möglichkeit von vornherein für mindestens sehr unwahrscheinlich zu erklären. Es liegen aber einige Mittheilungen vor, die uns zwingen, mit dieser Eventualität zu rechnen.

Es sind das die Beobachtungen von Schimmelbildung auf der anscheinend nicht schwerer erkrankten Schleimhaut des Rachens, der Trachea und der grossen Bronchien, wie sie von Virchow, Schubert, Herterich und Ernst mitgetheilt sind.[2])

Virchow (s. o.) fand bei einer an Dysenterie gestorbenen 16jährigen ledigen Person mehrere grosse Schimmelrasen in den Bronchien ohne weitere Affection der Lungen. Unter den Rasen liess sich keine bedeutendere Veränderung der Schleimhaut nachweisen, eine mikroskopische Untersuchung wurde allerdings nicht vorgenommen.

Einen ähnlichen Befund boten offenbar die Fälle von Ernst (16): In einem schweren Fall von Diabetes bei einer 47jährigen Frau mit sehr eigenthümlicher Nierenerkrankung fand er in den Bronchien bräunlich fetzige Massen, an den Bifurcationsstellen hie und da stärker adhärente Fetzen und in einem grösseren Bronchialzweig einen zusammenhängenden Pilzrasen von fast Linsengrösse (Aspergillus fumigatus). Keinerlei Herde, vor allen Dingen keine gangränösen Partieen in beiden Lungen. Einen ähnlichen Befund konnte Ernst kurze Zeit darauf bei einem zweiten

---

[1]) Der Rest der Podack'schen Arbeit ist hauptsächlich der Besprechung der „Pseudotuberculosis aspergillina" gewidmet.

[2]) Kohn hat für seinen Fall ebenfalls eine primäre Mykose des Nasenrachenraumes angenommen, doch fehlt der stricte Nachweis. Vielleicht gehört hierher auch noch eine Beobachtung von Mackenzie, ferner eine solche von Siebenmann.

Diabetiker erheben. Ueber eine mikroskopische Untersuchung der unterliegenden Bronchialwand sind keine Angaben gemacht.

Herterich (30) beobachtete am Lebenden einen sehr interessanten Fall von Mykose der Trachea, der sich den eben beschriebenen anatomischen Befunden unmittelbar anreiht:

Die Affection fand sich bei einem 19jährigen gesunden Manne, der seit einiger Zeit in seinem Auswurf feste geformte Partikelchen von grauer Farbe und zunehmender Grösse bemerkt hatte. Bei der Untersuchung fanden sich Zeichen eines Rachenkatarrhs bei „normalstem" Lungenbefund. 3 Tage nach der ersten Untersuchung brachte der Patient Sputum und in diesem war ein solider knolliger Bröckel von Bohnengrösse, der bei der mikroskopischen Untersuchung ganz aus Pilzmassen bestand. Bei der laryngoskopischen Untersuchung „zeigte die Trachea allenthalben starke Injection der Schleimhaut; in der Höhe des 6., 7. und 8. Knorpelringes erhebt sich an der vorderen Peripherie, nach links ziehend, die Schleimhaut leicht gewulstet und ist an dieser Stelle, sowie auch nach abwärts bis unterhalb des 9. Trachealringes dunkel hyperämisch, glänzend und seicht excoriirt." Weiter unten schwindet die Röthung. Nach 3 Tagen sah man auf den Schleimhautexcoriationen grau gefärbte Flecke, die in den nächsten Tagen an Grösse zunahmen; am 9. Tage löste sich die Masse und konnte wiederum als Pilzrasen erkannt werden. — Unter Anwendung von Joddämpfen heilte die Affection rasch. Der betreffende Pilz war ein Aspergillus, nach Herterich's Meinung Aspergillus niger, wahrscheinlicher aber wohl fumigatus.

Herterich nimmt an, dass die Excoriationen die Folge der Schimmelansiedeluug waren.

Schubert fand bei einer 75jährigen decrepiden Frau die hinteren Abschnitte der Nase ganz ausgefüllt mit weissgrauen, bröckligen, schmierigen Massen, deren starker Schimmelgeruch sofort auffällt. Ein Theil derselben wird mit der Sonde abgebröckelt, der Rest lässt sich in toto herauslösen und wird als Pfropf durch den Mund entleert. Dieses Stück stellte einen nahezu vollständigen Abguss des Cavum pharyngonasale dar. Ein weiteres grösseres Stück wurde aus der rechten Nase entfernt.

Es trat Heilung ein.

Schubert fasst die Schimmelwucherung als saprophytisch, nicht als parasitär auf. Die Pilze sollen sich im Nasenschleim, nicht im Gewebe entwickelt haben.

In diese Kategorie von Schimmelaffection gehören wahrscheinlich auch die meisten bisherigen Beobachtungen von Otomykosis.

Von weiteren Beobachtungen von spontanen Schimmelmykosen beim Menschen mit anatomischem Befund sind zu erwähnen die Fälle von Herla, Arkle und Hinds, Frohmann, Kockel und schliesslich die merkwürdigste aller bisher beobachteten Schimmelpilzaffectionen — die von Paltauf beschriebene Mycosis mucorina.

Die Lungen des Falles von Arkle und Hinds (1) scheinen sehr

eigenthümliche Veränderungen geboten zu haben; um so mehr ist es zu bedauern, dass die Angaben nicht ausreichen, um dem Leser ein auch nur annähernd anschauliches Bild von der Ausbreitung der Affection und den feineren histologischen Verhältnissen zu geben.

Ein 22jähriger ländlicher Arbeiter, bis dahin völlig gesund, erkrankt an einer schweren, mit Dyspnoë und Cyanose einhergehenden, Lungenerkrankung, die nach 4 Monaten in eine Attacke heftigster Athemnoth zum Exitus führt. Die Section ergiebt ein, namentlich für das Alter des Patienten, ganz ungewöhnlich hochgradiges Emphysem, das um so auffallender ist, da in der Beschäftigung und Lebensweise des Kranken, sowie in dem sonstigen anatomischen Befunde keine Spuren eines Anhalts für die Ursachen desselben zu finden waren.

Genauer untersucht wurde nur ein Stück der rechten Lunge, welches in MÜLLER'scher Flüssigkeit gehärtet war. Bereits das makroskopische Aussehen soll auffallend gewesen sein, indem das Parenchym ungewöhnlich fleischig war und einem Stück Schwamm mit vielen kleinen Höhlungen und Flecken auf der Schnittfläche ähnelte.[1])

An gefärbten Schnitten fand sich Folgendes: Die Lunge ist fleckweise hochgradig verändert, indem sich kleine mikroskopische Höhlungen mit Zerfall von Parenchym vorfinden. Die Wandungen der Alveolen sind erheblich verdickt, ebenso die der kleinen Bronchien. An vielen Stellen kann das Lungenparenchym kaum als solches erkannt werden. Im Gewebe hat sehr reichliche Ablagerung von Pigment stattgefunden. Durch die Lunge verstreut und hauptsächlich an den Stellen, wo die Veränderungen der Structur am stärksten ausgesprochen sind, findet sich ein üppiges Schimmelwachsthum, ohne dass Fruchtträger nachgewiesen werden konnten. An den meisten Stellen konnten deutliche Zeichen vitaler Reaction gefunden werden: Anhäufungen von Leukocyten und grösseren Zellen, die wahrscheinlich als Phagocyten zu deuten sind, da sich in ihnen einige Myceltrümmer fanden. Die Autoren glauben, dass es sich um einen Aspergillus gehandelt hat und dass — bei Abwesenheit sonstiger Ursachen — die Schimmelpilzwucherung in causalem Connex mit dem hochgradigen Emphysem steht.

Mir ist es nach der Beschreibung, deren Hauptsachen soeben wiedergegeben wurden, unmöglich, auch nur eine Vermuthung zu äussern, um was es sich hier eigentlich gehandelt hat. —

Aus der Königsberger inneren Klinik, die mit unausgesetzter Aufmerksamkeit die Schimmelerkrankungen der menschlichen Lunge zu verfolgen scheint, ist kürzlich ein neuer Fall von Aspergillusmykose mitgetheilt, der wohl werth scheint, ausführlicher wiedergegeben zu werden.

FROHMANN (20) fand eine Schimmelmykose von mächtigem Umfange bei einer 42jährigen Frau, die vor 6 Jahren an einem „in den Bronchialbaum perforirten Streptokokkenempyem" behandelt und anscheinend geheilt entlassen war. $4^1/_2$ Monate vor dem letalen Ausgang trat dieselbe wieder in die Klinik ein mit der seit ca. 3 Jahren wieder aufgebrochenen

[1]) Die Verfasser scheinen zunächst an eine Entstehung der Schimmelwucherungen in der Conservirungsflüssigkeit gedacht zu haben und bemerken deshalb ausdrücklich, dass dieselbe unverändert gewesen sei.

Thoracocentesenfistel. Jetzt bestanden Höhlensymptome im rechten Oberlappen, das Sputum war frei von Tuberkelbacillen und Pilzpfröpfen.

Die Section ergab eine fast den ganzen rechten Ober- und Unterlappen einnehmende, buchtige, von Trabekeln durchzogene Höhle, welche sowohl mit dem Bronchialbaum, als auch mit dem Empyemsack durch je einen Fistelgang communicirte. Ausgefüllt war dieselbe vollkommen mit erbsen- bis kirschgrossen, zum Theil lamellösen, gelben, braunen oder schwärzlichen, zu einem Brei zerdrückbaren Bröckeln, welche zum Theil abgestossenen, nekrotischen Lungenpartikeln auflagen. Die mikroskopische Untersuchung dieser Bröckel ergab ihre Zusammensetzung aus einem dichten Geflecht septirter Mycelfäden, zwischen denen sich vereinzelte charakteristische Fruchtköpfe von Aspergillus fumigatus nachweisen liessen. Die Wand der Höhle bestand aus einer inneren nekrotischen, einer mittleren granulirenden und einer äusseren fibrösen Schicht. In den ersten beiden Schichten [1]) waren reichlich Aspergillusmycelien vorhanden. Der rechte Unterlappen enthält zahlreiche bronchopneumonische Herde ohne Pilzfäden. Tuberkulöse Herde waren nicht vorhanden.

Frohmann hält es nach dem anatomischen Befunde und klinischen Verlauf für wahrscheinlich, dass es sich um eine secundäre Pilzansiedelung in einem durch die Empyemperforation entstandenen, zu einer Höhle umgestalteten Fistelgange handelte. Die Möglichkeit der activen Betheiligung des Aspergillus an der Bildung der Höhle ist wegen des Eindringens der Pilzfäden in die Cavernenwand nicht auszuschliessen. Die massenhafte Pilzentwickelung in diesem Falle erklärt sich wohl aus der reichlichen, von 2 Seiten her erfolgten Sauerstoffzufuhr zu der Höhle.

Auch in diesem Falle scheint mir die Vermuthung naheliegend, dass es sich um eine Entwicklung der Lungenmykose handelt, die ich als die typische bezeichnen zu dürfen glaubte, dass also auch in diesem Falle das ursprüngliche Bild ähnlich dem in meiner ersten Beobachtung gewesen ist. Es ist natürlich jetzt und namentlich von meiner Seite nicht zu sagen, was nebenbei auf Rechnung der Streptokokkeneiterung zu schieben ist.

Den grössten bis jetzt beobachteten Umfang von Verschimmelung in der Lunge scheint das Präparat gezeigt zu haben, das Kockel (33) in Braunschweig auf der Naturforscherversammlung 1897 demonstrirt hat. [2])

Im linken Oberlappen eines infolge von Hernia incarcerata und Peritonitis verstorbenen 65jährigen Mannes fand sich dicht unter der Pleura eine apfelgrosse lufthaltige Caverne, die mit einem grösseren Bronchus

[1]) Im lebenden Granulationsgewebe?

[2]) Ich schliesse das mehr aus Aeusserungen von Augenzeugen, als aus der Mittheilung von Kockel selbst, aus der die Dimensionen der Höhle und des Schimmelkörpers nicht ganz sicher zu erkennen sind.

zusammenhing. In derselben lag der Cavernenwand lose ein muschelförmiger Körper an, der ganz aus Vegetationen von Aspergillus fumigatus bestand.

Kockel meint, dass die Ansiedelung des Aspergillus fumigatus doch wohl häufiger eine primäre ist, als man bis jetzt angenommen hat und nimmt auch an, mit Hinweis auf eine Darstellung im Schmorl'schen Atlas, dass Nekrosen des Gewebes durch die Einwirkung des wachsenden Schimmels entstehen können.

Für seinen Fall lässt er es unentschieden, ob es sich um eine Verschimmelung in einer bereits vorhanden gewesenen bronchiektatischen Caverne handelte, oder ob die letztere das Endproduct einer primären oder secundären Lungengewebsverschimmelung vorführe.

Mir erscheint es am wahrscheinlichsten, dass auch hier der Verlauf ein für die Aspergillusmykose „typischer" gewesen ist.

A. Paltauf's „Mycosis mucorina" ist zweifellos die merkwürdigste, in vieler Beziehung interessanteste, in manchen Punkten leider aber auch die am wenigsten aufgeklärte aller Beobachtungen von Ansiedelungen pathogener Schimmelpilze im Körper des Menschen.

Bei einem 52jährigen kräftigen Mann, dessen Anamnese nichts besonders Charakteristisches bietet, fanden sich bei der Section Gehirnabscesse, Lungenherde, eine Larynx- und Pharynxphlegmone und tiefgreifende Darmgeschwüre, von denen aus sich eine fibrinös-eiterige Peritonitis entwickelt hatte. In sämmtlichen Localisationen fanden sich reichlich Fadenpilze, in der Lunge auch vereinzelte Fruchtträger, die den Pilz als Mucor bestimmen liessen. Culturen wurden nicht angelegt.

Die Lungenherde werden folgendermaassen beschrieben: „Da und dort, aber durch die ganze Lunge gleichmässig verbreitet, finden sich am Durchschnitte rundlich erscheinende 1—1½ cm und auch darüber im Durchmesser grosse, vollkommen luftlose Herde, die sich hart anfühlen. Die central gelegenen Theile derselben sind trocken, graugelb bis gelblich roth (von körniger Structur) und gehen unmittelbar in eine sehr blutreiche, feuchte, dichtere, dunkelrothe Randpartie über." (Die Zahl solcher Herde ist an anderen Stellen auf ungefähr 25 angegeben.)

Besonders interessant sind die mikroskopischen Verhältnisse, zumal sie offenbar eine grosse Uebereinstimmung mit den in unserem Fall von Aspergillusmykose erhobenen Befunden zeigen. Am gefärbten Schnitte (Hämatoxylin-Eosin) hat man schon makroskopisch den Eindruck der centralen Nekrose mit sehr ausgesprochener Demarcationszone gegen das umgebende, erhaltene Gewebe. Die centralen Theile sind mit Eosin intensiv roth gefärbt (weswegen sie in der Beschreibung zumeist auch als „rother Kern" bezeichnet werden).

„Diese gleichmässig roth gefärbte Partie entspricht den am frischen Organe durch die erhöhte Resistenz, gelblich braune Farbe und Dichte bemerkbaren Stellen. Hier sind nun sämmtliche Alveolen dicht erfüllt mit theils noch als zellige Elemente erkennbaren Schollen, theils unförmigem, grob- und feinkörnigem Detritus; je mehr gegen das Centrum, um so reichlicher das Vorherrschen dieses." Dabei geht schliesslich die Alveolarstructur

verloren und die Anzeichen einer beginnenden Cavernenbildung stellen sich ein. „Innerhalb dieses ganzen rothen Kernes ist auch nicht eine Spur von Kernfärbung zu bemerken. In den meisten dieser Abscesse fanden sich, mehr oder weniger central gelegen, grössere arterielle, mit körnigen und faserigen Massen ausgefüllte Lumina.“ Pilze fanden sich am reichlichsten in den centralen Theilen. „Die oben erwähnten, central körnig erfüllten Gefässe sind von einem sehr dichten, innig verschlungenen Mycel erfüllt. Während die Pilzfäden die Wandung derselben kreuzen, nehmen sie eine typische Verlaufsweise an, indem sie meistentheils der Faserung der Wand folgen und auf diese Weise in fast concentrischen, gewellten Linien die Gefässlumina umspinnen.“ „Von dieser Stelle aus greifen die Mycelien nun nach der Peripherie des „rothen Kernes“ und durchwühlen in der oben angegebenen Weise die Alveolen.“

Auf die Befunde bei der mikroskopischen Untersuchung der Darmgeschwüre und Gehirnabscesse will ich, um nicht zu weitläufig zu werden, nicht eingehen.

Die Auffassung von Paltauf über die Ausbreitung seines Falles ist die, dass zuerst die Darmgeschwüre entstanden sind. Von da aus gelangten die Pilze durch die Leber in das rechte Herz und die Lungen und von hier aus Partikelchen in den grossen Kreislauf und in das Gehirn.

In einem Referat über die Paltauf'sche Arbeit hat Baumgarten (in seinem Jahresbericht II, 1886, S. 328) bereits die Vermuthung ausgesprochen, dass der Ausgangspunkt doch wohl in den Lungenherden zu suchen sei und ich möchte diese auch mir fast zur Gewissheit gewordene Ansicht etwas näher begründen.

Zunächst scheinen mir die Lungenherde in charakteristischster Weise das Verhalten zu zeigen, wie ich es in meinem 1. Fall von Aspergillusmykose gefunden habe und für das typische halten zu dürfen glaube. Dabei möchte ich bemerken, dass es mir durchaus wahrscheinlich ist, dass die angeblich im Lumen von Arterien gelegenen centralen Pilzmassen in Wirklichkeit nicht von Gefässen, sondern von Bronchialwand umschlossen waren. Die Entscheidung war auch in meinem Fall nur dadurch möglich, dass das betreffende Lumen durch zahlreiche Serienschnitte aus den nekrotischen Theilen bis zum erhaltenen Gewebe verfolgt und hier der Zusammenhang mit dem mit Cylinderzellen ausgekleideten Lumen demonstrirt werden konnte. Die Uebereinstimmung — die Anfüllung des Lumens mit Pilzmassen und körnigem Material, die Anordnung zur Wand und das Ausstrahlen in die Nachbarschaft — sind in so auffallender Weise meinen Befunden gleichend, dass ich — natürlich mit gewisser Reserve — diesen Irrthum Paltauf's annehmen möchte, zumal von einer Untersuchung an Serienschnitten nichts angegeben ist.

Die Verbreitung ist dann nur so erklärlich, dass Theile der nekrotischen Massen mit Pilzmaterial (und Bakterien?) in die Lungenvenen und den grossen Kreislauf gelangt sind. Etwas auffallend bleibt ja immer

die eigenthümliche Localisation der Metastasen, und namentlich das Freibleiben der Nieren. Aber diese Schwierigkeit besteht in ungemindertem Maasse ebenso bei der Paltauf'schen Erklärung, während hier ausserdem noch die zweifellos etwas gezwungene Annahme der reactionslosen Passage der embolischen Massen durch die Leber übrig bleibt, und die der primären bis jetzt noch niemals beobachteten Ansiedelung im Darm[1]) gegenüber der so häufigen primären Erkrankung der Lunge.

Dass Sporen durch den arteriellen Kreislauf verschleppt sind, wie Baumgarten geneigt ist anzunehmen, braucht meiner Ansicht nach a priori gar nicht gefordert zu werden, besonders da es sich um Mucor gehandelt hat. Lichtheim wenigstens hat durch seine experimentellen Untersuchungen gezeigt (an den Nieren von Kaninchen), dass sich aus ganz wenigen Sporen kolossale Mycelbildungen entwickeln können, es steht daher auch wohl nichts der Annahme entgegen, dass junge Mycelfäden, in andere Organe verschleppt, Anlass zu üppigen Wucherungen geben können, ohne dass eine erneute Fructification eintritt.

Kurz möchte ich schliesslich noch eines anatomischen Befundes von Lungenmykose von Herla (29) gedenken. Es handelt sich um einen zufälligen Leichenbefund bei einer an Leberkrebs gestorbenen Frau.

In der sehr fest verwachsenen und indurirten linken Lungenspitze fand sich eine etwa hühnereigrosse Caverne, an deren Wand reichliche Schimmelwucherungen vorhanden waren. Dieselben sollen auch zum Theil in das benachbarte Gewebe eingedrungen und z. B. die Wand eines Blutgefässes durchbrochen haben. Dieser letztere Befund ist auch durch Abbildung erläutert. Besonders auffallend ist hier, dass nach Herla zwar eine schwere Alteration, aber keine Nekrose des Gewebes im Bereich der Schimmelwucherung eingetreten zu sein braucht. Herla nimmt an, dass es sich bei dem ganzen Process um die Residuen einer alten Tuberkulose gehandelt hat und dass die Schimmelkeime sich in der nekrotischen Wand der Caverne angesiedelt hätten und von da aus zum Theil auch in das lebende Lungengewebe gelangt seien. Herla hält den gefundenen Pilz für eine Mucorart, Culturversuche misslangen.

Eine besondere Erwähnung sollen an dieser Stelle übrigens noch diejenigen Fälle von Pneumonomykosis finden, bei denen die Diagnose während des Lebens gestellt wurde, bei denen aber Heilung beobachtet wurde, resp. in der Behandlungszeit der Exitus nicht eintrat. Es scheint mir um so nothwendiger, auch diese ganz speciell zu berücksichtigen, da meiner Ansicht nach gerade die klinische Beobachtung der hierher gehörigen Krankheitsfälle in Zukunft von ausschlaggebender Bedeutung sein muss. Es sind schon mehrere Fälle bekannt, in denen durch Jahre, ja durch viele

[1]) Die von Jürgens auf der Düsseldorfer Naturforscherversammlung demonstrirte Darmverschimmelung ist nach dem summarischen Bericht vorläufig noch nicht mit Bestimmtheit in dem oben angegebenen Sinne zu verwerthen.

Jahre Schimmel im Sputum nachgewiesen werden konnte. Stammen dieselben wirklich aus solchen Mykoseherden, wie ich sie für die typischen halte, so wird gar nicht zu leugnen sein, dass diesen Affectionen unter Umständen eine nicht unerhebliche praktische Bedeutung zukommt und dass sie aus der Reihe der pathologisch-anatomischen Curiosa in die wohlbekannter Krankheitsbilder von allgemeinerem Interesse eintreten. —

Rother (58 a) sah „einen Fall von geheilter Pneumomycosis aspergillina bei einer 63jährigen Frau. Dieselbe, früher nie brustleidend, erkrankte 2 Monate vor der Aufnahme mit Schüttelfrost, nachfolgender Hitze, stechenden Schmerzen in der linken Brustseite und heftigem Husten. Nach Nachlass des Fiebers ist ein äusserst quälender Husten mit reichlichem Auswurf zurückgeblieben, der der Patientin weder bei Tage noch bei Nacht Ruhe lässt, sodass sie bei der Aufnahme in hohem Grade erschöpft und abgemagert ist.

Aus dem objectiven Befunde sei hervorgehoben, dass sich über der linken Lungenspitze eine geringe Dämpfung vorfand, in deren Bereich man sehr schwaches, unbestimmtes Athmen und daneben ziemlich reichliches Giemen und knarrendes Rasseln hörte; nach tiefer Inspiration ist das Exspirium schwach, aber deutlich bronchial. — Der Husten, der die Auscultation sehr erschwert, ist ungewöhnlich laut, trocken, geht meist in heftiges Würgen über, das erst mit der Expectoration nachlässt, zuweilen auch mit Erbrechen endigt. In dem reichlichen Auswurf fanden sich reichlich Eiterkörperchen, keine elastischen Fasern.

Die Diagnose wurde auf Bronchitis mit stark eiteriger Secretion und partieller Infiltration des linken Oberlappens gestellt. Im späteren Verlauf wurden übrigens mehrfach elastische Fasern in dem Sputum gefunden.

Ca. 2 $^1/_2$ Monate nach dem ersten Beginn der Krankheit (nach 6 wöchentlicher Spitalbehandlung) änderte sich plötzlich die Beschaffenheit des Auswurfs. Derselbe enthielt blutige Beimischungen und in den sanguinolenten Massen wurden zwei über erbsengrosse, unregelmässig gestaltete, wenig feste, graugrünliche Bröckel von eigenthümlich asbestartigem Glanze aufgefunden. Schon mit blossem Auge konnte man erkennen, dass es Bröckel von nekrotischer Lungensubstanz waren, und im miskroskopischen Bilde bestanden die Massen aus einem dichten Flechtwerk von elastischen Fasern von z. Th. erhaltener alveolärer Structur mit reichlichem Lungenpigment und Fettkörnchen. Mit den elastischen Fasern z. Th. verfilzt fanden sich dichte Schimmelmycelien mit Aspergillusköpfchen (angeblich Asperg. niger, wahrscheinlich aber jedenfalls wieder fumigatus).

Die klinische Deutung dieses Befundes ist nach Rother die Annahme einer primären Nekrose aus anderer Ursache mit secundärer Schimmelansiedelung.

Ich glaube, hier ein ausgezeichnetes Beispiel meiner „typischen" Aspergillusmykose vor mir zu haben, das übrigens die weitgehendste Aehnlichkeit mit der von mir oben als V. Fall mitgetheilten klinischen Beobachtung Nebelthau's zeigt.

Bei der Fortsetzung der Beobachtung wurden noch öfter nekrotische verschimmelte Fetzen von Lungenparenchym gefunden, darunter Bröckel von über 1 cm Länge. Im Lauf des folgenden Monats wurden die Lungenbröckel immer seltener, es fanden sich aber später auch noch

vereinzelte elastische Fasern und Bruchstücke von Mycelien, das Sputum war stets hämorrhagisch.

6 Monate nach dem ersten Beginn ist die Patientin vollständig geheilt und bei bestem Wohlbefinden. Ueber der linken Spitze ist das Exspirium noch deutlich bronchial, ausserdem ist der Percussionsschall etwas abgekürzt.

Falkenheim (17) berichtet über einen auf der medicinischen Klinik zu Königsberg zur Beobachtung gekommenen Fall von Pneumonia crouposa bei einem Getreidearbeiter, die mit Delirium tremens verlief und sich dadurch auszeichnete, dass am Nachmittage des Tages nach Beendigung der Krise unter heftigem Husten ein schwarzbrauner, rundlicher, glatter, äusserst fötider Klumpen von etwa 2 cm Durchmesser ausgeworfen wurde. Derselbe erwies sich bei der mikroskopischen Untersuchung in der Hauptsache als Aspergillusmycelgeflecht mit zahlreichen Fructificationsorganen. Daneben fand sich aber noch eine grosse Anzahl wohl charakterisirter Sporen vom Schmierbrande des Weizens und Pflanzenhare. — Dies ist meines Wissens der einzige, allerdings wohl auch nicht ganz reine Fall von Schimmelmykose, bei dem ein foetider Geruch ausdrücklich hervorgehoben ist.

Die Beobachtung von Osler (48) ist mir nur aus den Baumgartenschen Jahresberichten bekannt: „Osler theilt einen Fall von Pneumonomycosis aspergillina mit, der durch die auffallende Gutartigkeit und Chronicität ausgezeichnet ist. Eine 29jährige Dame hustet seit ihrem 17. Jahre anfallsweise weiche, bohnengrosse, flaumige, graue Masse aus, welche angeblich aus den Mycelien und Sporen von „Aspergillus glaucus“ (? Ref.) bestand ohne jegliche Beimengung von zelligen oder sonstigen aus den Geweben des Respirationstractus stammenden Bestandtheilen.“

Popoff (52) (ebenfalls nach Baumgarten's Berichten citirt) sah bei einem 21jährigen hereditär-tuberkulös belasteten Kranken reichliche Mycelien und Fruchtträger von Aspergillus fumigatus in den ausgehusteten Bronchialgerinnseln. Das klinische Bild bot Aehnlichkeit mit dem Asthma bronchiale. Popoff nimmt an, dass die Aspergillusmykose häufig ein primärer Process sei.

Obici (41) theilt neuerdings folgenden Fall mit: Ein 24jähriger Student hustete seit dem Sommer 1891 fast jeden Monat eine weisse Masse aus, die eine Platte von der Grösse eines Zehnpfennigstückes, aber viel dicker als ein solches, darstellte. Später erfolgte die Ausstossung eines solchen alle 12—13 Tage; den Sputis war auch ab und zu Blut beigemischt. Obici untersuchte denselben Patienten im Jahre 1896 und fand die Platten aus dichtem Aspergillusmycel mit Köpfchen und Sporen bestehend. Reste von Lungenparenchym scheinen nicht darin vorhanden gewesen zu sein, eine schwerere Lungenveränderung war nicht nachzuweisen, Tuberkelbacillen wurden nicht gefunden. Unter der Behandlung trat Besserung ein. Obici nimmt an, dass sich die Stelle der

Pilzentwicklung auf der Schleimhaut des rechten Bronchus befindet und dass dort wahrscheinlich ein Geschwür vorhanden ist, auf welchem der Aspergillus besser gedeiht, als auf der gesunden Bronchialschleimhaut, und dessen Heilung er verhindert. Da der Mann gleichzeitig mit dem Auftreten der Lungenaffection an Syphilis erkrankt war, hält es Obici für zweifelhaft, ob das Geschwür von Anfang an durch die Pilze entstanden ist, oder ob es von der Syphilis herrührt.

Schliesslich sind eine ganze Reihe von Pneumomykosisfällen aus Frankreich beschrieben worden unter dem Titel einer Pseudotuberkulosis aspergillina. Auf diese werde ich in einem gesonderten Abschnitt eingehen. [1])

2. Aspergillusmykosen anderer Localisation.

Abgesehen von den Affectionen des Tractus respiratorius sind Schimmelvegetationen und durch solche veranlasste pathologische Processe noch an mehreren anderen Organen beobachtet worden. Das bei weitem grösste Interesse von den hierher gehörigen Beobachtungen verdienen meines Erachtens die der sogenannten Keratomycosis aspergillina, wie sie zuerst von Leber, dann von Uhthoff, Uhthoff und Axenfeld, Fuchs und schliesslich von Schirmer mitgetheilt worden sind.

Leber (37) sah bei einem 54jährigen Landmann, welcher 5 Tage vorher eine leichte Verletzung des Auges, wahrscheinlich durch eine hineingeflogene Haferspelze verursacht, erlitten hatte, ein Hornhautgeschwür von

---

[1]) Grawitz erwähnt mehr gelegentlich (Virchow's Arch. Bd. 70, S. 570 u. 571) 2 Fälle von Pneumonomycosis. Der eine betraf einen Diabetiker, bei dem anderen war von Diabetes nichts notirt. „Die Lungen beider Individuen enthielten in den verschiedenen Lappen verstreut liegende Herde von frischer mykotischer Bronchopneumonie (Schluckpneumonie) und daneben grössere, mehr gangränös aussehende, als danach riechende Höhlen. Die frisch infiltrirten Abschnitte sowohl, als die Wandungen der Höhle waren durchsetzt von dicht verfilzten Rasen eines Pilzes, der genau übereinstimmt mit der Abb. f. Taf. XVIII vom Soorpilze. In den Pharynxtaschen und im Oesophagus waren enorme Soorhaufen bei der Section constatirt worden. An den mikroskopischen Präparaten liess sich unschwer ein Hineinwuchern der Pilzfäden von den kleinen Bronchien aus in die Lungenbläschen nachweisen; hier und da sieht man dichte Pilzbüschel die Wand eines Bronchus direct durchbrechen und mehr oder weniger weit in die angrenzenden, Zellen erfüllten Alveolen hineinstarren. An besonders günstigen Stellen kann man sich überzeugen, wie die um einen Bronchus gelegenen Alveolen in einem gewissen Bezirk von den Pilzen durchwachsen sind, und wie um diesen Bezirk eine periphere Zone frischer Rundzelleninfiltration besteht, welche stets breit genug ist, um den Pilzherd von dem Gesunden abzuschliessen." Ein ähnlicher Process hat vielleicht bei der klinischen Beobachtung Freyhan's (Berl. klin. Wochenschr. 1891. Nr. 51 S. 1152) vorgelegen. Es scheint demnach nicht ausgeschlossen, dass der Soor in der Lunge Herde erzeugen kann ähnlich denen bei den eigentlichen Schimmelmykosen.

4—5 mm Dm., Hypopyon und Chemosis der Scleralbindehaut, das in der Zeit der Beobachtung sich trotz mehrfachen therapeutischen Eingriffes mehr und mehr vergrösserte. Im Grunde fand sich eine weissgraue Membran, welche bei der mikroskopischen Untersuchung dicht von Fadenpilzen durchsetzt war, während Mikrokokken nicht mit Sicherheit nachgewiesen werden konnten. Neun Tage nach der Aufnahme in die Klinik war die Hornhaut total grauweiss getrübt, an ihrem oberen Rande war eine schmale Rinne, deren peripherer Rand von dem etwas mehr vascularisirten Limbus corneae, der centrale von einer in Ablösung begriffenen grauweissen Masse gebildet wurde, von der sich aber nur einige ganz kleine Partikelchen abheben liessen; letztere enthielten wieder zahlreiche Pilzelemente. Im weiteren Verlauf breitete sich die erwähnte Rinne über den ganzen Hornhautrand aus und die Auflagerung des Geschwürsgrundes stiess sich allmählich ab. In abgehobenen Fetzchen konnten noch tagelang Schimmelwucherungen nachgewiesen werden. Die Affection heilte schliesslich mit Bildung eines Leucoma totale.

Leber hielt den Schimmel, den er auch cultivirte und zu Thierversuchen verwendete, damals für den Aspergillus glaucus, hat später aber seine Angaben selbst corrigirt und denselben mit Bestimmtheit als den Aspergillus fumigatus nachgewiesen.

Schon damals sprach Leber sich mit aller Entschiedenheit dahin aus, dass die Schimmelwucherung die Ursache der Hornhautaffection sei und belegte diese Ansicht durch das Experiment (s. u.).

Uhthoff (69) constatirte bei einem kräftigen, sonst gesunden Manne, der sich eine Verletzung des Auges durch eine herabfallende Birne zugezogen hatte, eine Hypopyonkeratitis mit auffallender Trockenheit des Hornhautparenchyms. Schliesslich stiess sich der nekrotisirte Bezirk spontan ab; in demselben war sehr dichtes Schimmelmycel ohne Fructificationsorgane; Culturversuche wurden damals nicht gemacht.

Gemeinschaftlich mit Axenfeld untersuchte Uhthoff (70) einen zweiten Fall von sehr typischer Keratomykosis: Das 8jährige Mädchen kam 4 Tage, nachdem ihm beim Spielen „Dreck“ in das Auge geworfen war, mit einer rechtsseitigen „atypischen Hypopyonkeratitis“ in die Behandlung der Marburger Klinik. „Beim Versuche, mit der Paracentesennadel etwas Impfmaterial zu entnehmen, fällt sehr auf, dass das gesammte Infiltrat ohne alle Mühe sich als eine compacte Scheibe von seiner Unterlage abheben lässt; der Grund des jetzt sichtbaren Geschwürs ist grau durchscheinend, ziemlich glatt, der Rand scharf und ziemlich steil, doch wenig tief.“

Durch Culturen wird das mikroskopisch gefundene Mycel als solches von Aspergillus fumigatus festgestellt. [1])

[1]) Eine von diesen dem pathologischen Institut freundlichst übermittelte Cultur hat mir später als Ausgangsmaterial für eine grössere Anzahl meiner Thierversuche gedient.

Die Untersuchung des ausgehobenen Stückes an gefärbten Schnitten ergab, dass dasselbe aus nekrotischem, von Schimmelfäden durchsetztem Hornhautgewebe bestand, in dem aber von zelligen Elementen fast gar nichts nachweisbar war; auch in der Demarkationszone eingedrungene Eiterkörperchen waren nur spärlich vorhanden und hauptsächlich in der Peripherie anzutreffen. Von einem event. Bakterienbefund ist nichts erwähnt.

Fuchs (21) hat 3 Fälle von Keratomycosis asperg. beschrieben. Das klinische Krankheitsbild entsprach in allen drei Fällen dem eines Hornhautabscesses (Hypopyonkeratitis) und fiel besonders durch das eigenthümlich trockene Aussehen oder den gelblich-krümeligen Belag auf, welcher dem von den hervorwuchernden Pilzfäden gebildeten Pilzrasen seine Entstehung verdankt. Der beim Menschen beobachtete Zustand glich vollkommen dem von Leber beim Kaninchen mit Culturen von Aspergillus fumigatus erzeugten Bildern der aspergillären Impfkeratitis.

Von ganz besonderem Interesse aber ist die Mittheilung von Schirmer (59), weil in diesem Falle die anatomische Untersuchung des Hornhautsequesters in situ erfolgen konnte.

Bei einem 14jährigen Knaben war in dem durch eine Verletzung vor 12 Jahren amaurotisch gewordenen Auge 14 Tage vor der Aufnahme ein Ulcus corneae entstanden. Das Auge wurde enucleirt.

Die Cornea weist einen ausgedehnten, aber ziemlich seichten Substanzverlust auf, über welchem das Epithel fehlt. In den mittleren Partieen ist die Ulceration durchsetzt von durchgewucherten Mycelien. In dem von ihnen durchwachsenen Herd und in einer mässig breiten Zone um denselben fehlt jede Spur eines Kernes; auch die Hornhautkörperchen scheinen vollständig zu Grunde gegangen; die Hornhautlamellen dagegen sind vollkommen gut zu erkennen und machen einen durchaus normalen Eindruck. In überall ziemlich gleichmässigem Abstand von dem centralen Mycel beginnt dann die Demarcationszone, welche ringförmig den Pilzherd umgiebt.

Mir scheinen diese Beobachtungen am Auge darum so wichtig, weil sich in dem anatomisch-histologischen Verhalten zweifellos eine ausserordentlich grosse Uebereinstimmung mit der „typischen“ Lungenmykose zeigt. Diese eigenthümliche, trockene Nekrose mit offenbar sehr geringer Intention zu einer eigentlich eiterigen Einschmelzung, deren Folge die Auslösung des Sequesters in toto ist, hat zweifellos die grösste Aehnlichkeit mit dem Befunde in den Lungen. Von besonderem Interesse wäre es auch in dem Schirmer'schen Falle gewesen, etwas über den Erhaltungszustand der Eiterkörperchenkerne in der Demarcationszone zu erfahren. Analog den Lungenbefunden wäre es zu erwarten, dass hier ein sehr starker Kernzerfall Platz gegriffen hat.

Die Auffassung der ophthalmologischen Beobachter der Aspergillusmykose scheint übrigens ganz übereinstimmend die zu sein,

dass der Aspergillus fumigatus die Ursache des nekrotisirenden Processes und der Sequesterbildung ist. Auch das steht ja mit unserer Auffassung des Lungenprocesses in vollkommenstem Einklang.

Sehr viel häufiger als am Auge sind Schimmelpilzansiedelungen im äusseren Gehörgang gesehen und beschrieben worden, so dass sich schon seit über 50 Jahren eine recht grosse Literatur hierüber angesammelt hat. Da naturgemäss eine histologische Untersuchung von Gewebstheilen bei der notorischen Harmlosigkeit der meisten dieser Affectionen nur in beschränktestem Masse zur Ausführung gekommen ist, bieten diese Befunde für die uns heute interessirenden Fragen nur ein secundäres Interesse. Am ausführlichsten sind die Angaben und Literaturzusammenstellungen bei Siebenmann (63—66). In dem Fall von Politzer konnte übrigens ein Eindringen von Schimmelfäden in das Gewebe des Trommelfelles nachgewiesen werden. Es ist somit nicht ausgeschlossen, dass auch an dieser Stelle bei Gelegenheit ein ähnlicher Befund erhoben wird, wie wir ihn bei der Hornhaut kennen gelernt haben.

Von weiteren Localisationen wäre ferner zu nennen: die Dura mater in einem Falle von Oppe.[1]) Es handelt sich um ein kleines tumorartiges Gebilde in der Dura mater nahe dem Türkensattel, welches bei der mikroskopischen Untersuchung aus einem älteren Granulationsgewebe bestand, das ein dichtes Mycellager[2]) einschloss. Im ganzen übrigen Körper wurden Schimmelpilzansiedelungen nicht gefunden. — Auf die Einzelheiten dieser sonst sehr interessanten Beobachtung möchte ich nicht eingehen, da sie nicht geeignet scheint, über die uns in erster Linie interessirenden Punkte Aufschluss zu geben.

Der Vollständigkeit wegen möchte ich dann noch erwähnen die Beobachtungen von Bostroem (6) von Schimmelwucherungen in einem perityphlitischen Abscess (S. o.), von Trumpp in einem exulcerirten Mammakrebs, von Olsen und Délépine auf der Haut unter Verbänden, und einige Befunde von Schimmelwucherungen bei dem sogenannten Madurafuss.

Eine von Ross (58) gemachte Mittheilung des Befundes von Aspergillus fumigatus-Sporen im Urin scheint mir nicht verwerthbar.[3])

---

[1]) Zur Kenntniss der Schimmelmykosen beim Menschen. Centralbl. f. path. Anat. Bd. VIII. 1897 S. 301.

[2]) Nach dem Verf. ist es nicht ausgeschlossen, dass es sich um Soor gehandelt hat. Es würde sich dieser Fall dann denen von Zenker, Ribbert und Schmorl anschliessen.

[3]) Rénon hat in seiner später zu besprechenden Monographie zu den „renalen Aspergillosen“ irrthümlich den Fall von Ernst (16) gerechnet. E. spricht in seiner Arbeit nirgends von einem Schimmelbefund in der Niere.

III.

Die sogenannte Pseudotuberculosis aspergillina der französischen Autoren.

Auf dem Berliner internationalen Congress im Jahre 1890 machten Dieulafoy, Chantemesse und Widal (13) die einiges Aufsehen erregende Mittheilung, dass es eine unter dem typischen Bilde einer bacillären Lungenphthise verlaufende Affection beim Menschen gäbe, als deren specifische Ursache das Eindringen des Aspergillus fumigatus in die Lungen zu betrachten sei. Diese Erkrankung wurde bei einer bestimmten Art von Gewerbetreibenden gefunden, nämlich bei Leuten, die sich mit dem Mästen junger Tauben befassten. Man bezeichnet sie daher in Frankreich als „maladie des gaveurs de pigeons", als Taubenmästerkrankheit.

Der Mittheilung von Dieulafoy, Chantemesse und Widal sind in Frankreich noch eine Anzahl anderer, darunter eine mit Obductionsbefund, gefolgt. Mit ganz besonderem Eifer aber hat sich Rénon der aufgeworfenen Frage gewidmet und eine grosse Reihe von Publicationen zeugt von dem dem Gegenstande gewidmeten Interesse und Fleiss. Neuerdings hat Rénon (54) sein gesammtes Beobachtungsmaterial in einer umfangreichen Monographie zusammengefasst, die so ziemlich Alles enthält, was jemals über Schimmelmykosen bekannt geworden ist. Besonders ausgezeichnet ist das Werk durch eine sehr sorgfältige und vollständige Literaturübersicht.

Die Anschauungen der Franzosen über diese „Aspergillose" haben in Deutschland wenig Anklang gefunden und hat namentlich Podack dieser Stimmung Ausdruck gegeben. Auch ich habe mich überzeugt, dass diesen französischen Ansichten, welche in der Annahme einer weitgehenden klinischen und anatomischen Uebereinstimmung der spontanen „Aspergillose" und der bacillären Tuberkulose gipfeln, ein thatsächlicher Boden fehlt. Trotzdem erscheint es mir bei den in der That ausserordentlich fleissigen und gewissenhaften Untersuchungen Rénon's unabweisbar, etwas specieller auf dieselben einzugehen, besonders da die

in Form einer Monographie erschienene Arbeit bei uns nicht gerade zu den leichtest zugänglichen gehören dürfte.

Seinen Standpunkt präcisirt RÉNON selbst folgendermaassen (S. 179): „Gewisse Menschen sind durch ihren Beruf dem ausgesetzt, Sporen einathmen zu müssen, die an der Oberfläche von Getreidekörnern haften. Das ist der Fall bei Taubenmästern.[1]) Andere können Sporen einathmen, die Mehlsorten beigemischt sind: so bei Haarkämmern, welche sich des Roggenmehls bei ihrer Arbeit bedienen.[2])

Diese Individuen bieten alle Zeichen, sowohl in functioneller, wie in physikalischer Beziehung, wie bei der KOCH'schen Tuberkulose, aber man findet keine Bacillen in ihrem Auswurf; ebenso verläuft eine Sputumimpfung auf Meerschweinchen resultatlos und man wird daher zugeben müssen, dass diese vollständig frei von Tuberkulose sind."

„Dagegen findet man in den Sputis Mycelien mit oder ohne Fructification und die Impfung von Tauben mit solchen kann eine experimentelle aspergilläre Tuberculose erzeugen." Durch die Cultur lässt sich virulenter Aspergillus fumigatus nachweisen.

„Was wird nun aus den Kranken, welche von dieser merkwürdigen Affection betroffen werden, welche zwar klinisch der Tuberkulose ähnlich verläuft, aber durch einen anderen Parasiten verursacht wird?"

„Bei einem Theile tritt vollständige Heilung ihrer Brustbeschwerden ein und je weiter die Besserung schreitet, desto geringer wird der Befund von Mycelien im Auswurf und die Ausbeute durch Cultur: die letztere bleibt zuletzt vollständig steril. Bei anderen schreitet der Process fort und ein Jahr später findet man auf einmal KOCH'sche Bacillen, welche bei Meerschweinchen Tuberkulose erzeugen und ausser-

---

[1]) Die Taubenmästerei wurde namentlich vor 10 Jahren in Paris professionsmässig ausgeübt; ein eigener Taubenmäster war ausserdem auf dem Bahnhofe von Modane engagirt, um die von Maconnais und Oberitalien kommenden jungen Tauben während des Transportes zu füttern. Der Mäster lässt sich in einem Kübel eine Mischung herstellen, die zu gleichen Theilen aus Wasser, Hirse- und Wickekörnern besteht. Er füllt den Mund mit dieser Masse, dann fasst er jede Taube mit der einen Hand an den Flügeln, mit der anderen öffnet er den Schnabel und treibt soviel von der Nährsubstanz ein, als die Taube davon aufzunehmen vermag. Diese Manipulation nimmt nur ca. 2 Secunden für jede Taube in Anspruch, sodass jeder Taubenmäster Morgens und Abends je 2000 Tauben füttern kann, also 4000 im Laufe des ganzen Tages. Im Nothfalle kann die Zahl der von einem Menschen gefütterten Tauben 6000 am Tag erreichen (RÉNON).

[2]) Diese Arbeiter kaufen von den Friseuren von Paris die Haare, welche sich in den Kehrichtkästen finden und sichten sie nach ihrer Länge, Farbe und Dicke, um sie dann wieder zu verkaufen. Wenn das Haar trocken ist, gelingt das Kämmen ohne Weiteres, aber sobald das Haar ein bischen fettig ist, bestäubt man es mit Mehl, um es zu entfetten und das Brechen zu verhindern. Bei dieser Manipulation werden enorme Staubmengen entwickelt, die sehr reichlich Mehl enthalten.

dem Mycelien, welche darin mikroskopisch oder durch Cultur nachweisbar sind; 2 Jahre später wird der Aspergillus ganz spärlich und die Tuberkelbacillen sehr zahlreich: „la bacillose a remplacé l'aspergillose", und diese entwickelt sich dann in specifischer Weise weiter. In anderen Fällen wieder ist zwar die Aspergillose auch mit der bacillären Infection combinirt, aber sowohl der Schimmel als die Bacillen schwinden allmählich aus dem Sputum: der Entwicklung der beiden Krankheitserreger ist ein Ziel gesetzt durch einen sclerosirenden Process von enormer Ausbreitung, welcher den Tod des Kranken durch Störungen des Lungenkreislaufes herbeiführt. Bei der Section findet man verbreitete Induration und Schrumpfung, aber keine Mikroparasiten im Gewebe, also weder Aspergillus noch Tuberkelbacillen."

„Dies ist die Auffassung unserer französischen Autoren von der primären Pneumonomycosis aspergillina: sie stützt sich auf unanfechtbare, anatomisch und experimentell festgestellte Thatsachen und ist begründet auf den Arbeiten von Dieulafoy, Chantemesse und Widal, Potain, Gaucher und Sergent, sowie die meinigen. Die Erkrankung erscheint beim Menschen unter dem Bilde einer Tuberkulose und die auftretenden Veränderungen sind vollständig analog denjenigen, welche durch das Experiment beim Thier erzeugt werden. Sie kann bei Mensch und Thier durch einen regressiven, indurirenden Process ausheilen. Sie kann durch echte Tuberkulose complicirt werden, aber sie ist auch in diesem Falle kein secundärer Zustand, weil die Anwesenheit der Tuberkelbacillen erst viel später nachgewiesen werden konnte, als die des Schimmels. In den Fällen von secundärer Aspergillusmykose fällt die Entwicklung des Pilzes in die letzte Lebenszeit und beim Eintritt des Todes findet man ihn in voller Entwicklung und Fructification, indem die fortschreitende Kachexie sein Fortkommen erleichtert."

Entsprechend der oben entwickelten Ansicht spricht Rénon daher von einer „primären Pneumonomycosis o d e r Tuberculosis aspergillina".

Wie beweist nun unser Autor diese immerhin bedeutungsvolle Behauptung? Soll dieselbe wirklich zu Recht bestehen, so wäre zu verlangen, dass eine oder besser mehrere genaue klinische Beobachtungen mit bestätigendem charakteristischem Obductionsbefund vorliegen.

Rénon zählt zu diesen Fällen die in Frankreich beobachteten von Dieulafoy, Chantemesse und Widal, Potain, Gaucher und Sergent, sowie mehrere eigene und rechnet ausserdem zu den primären Aspergillusmykosen die Fälle von Weichselbaum, Boyce und Kohn[1]) (S. 173).

Was die Fälle der deutschen Autoren betrifft, so glaube ich in den oben ausführlich mitgetheilten Referaten überzeugend dargethan zu haben, dass dieselben einen zwar durchaus charakteristischen, mit unseren

---

[1]) Von den nicht zur Autopsie gekommenen ausserdem der Fall von Herterich.

Beobachtungen übereinstimmenden, Befund ergaben, aber doch mit Tuberkulose irgend welcher Form kaum eine Aehnlichkeit besassen. Auch in dem Fall von BOYCE kann die Uebereinstimmung mit dem Aussehen gewisser tuberkulöser Processe nur ein sehr oberflächlicher gewesen sein.

Am wichtigsten sind natürlich die in Frankreich selbst beobachteten, angeblich professionellen Krankheitsfälle. [1])

1. DIEULAFOY, CHANTEMESSE und WIDAL sahen 3 Fälle bei Taubenmästern. Dieselben litten „an einer Lungenerkrankung, die sich wie die gewöhnliche Tuberkulose entwickelt hatte. Sie ist charakterisirt durch Athembeschwerden, Husten, eiterigen Auswurf, kleine, wiederholte Blutbeimischungen und manchmal durch Symptome von Pleuritis. Die Untersuchung der Brust ergab die Anzeichen von Bronchitis und Lungeninduration, zumeist localisirt, erkenntlich durch die Abschwächung des Athemgeräusches und geringe Dämpfung. Die Temperatur ist verhältnissmässig wenig gesteigert, während die Kranken blasser werden, abmagern und abwechselnd besseres und schlechteres Befinden zeigen. Bei einem der Patienten konnten wir diese Schwankungen seit mehr als 2 Jahren verfolgen: In keinem Falle konnten wir die Anwesenheit KOCH'scher Bacillen im Sputum nachweisen." „Mehrmals, aber nicht constant, waren in dem blutigen Auswurf Pilzfäden mit einem oder zwei Seitenzweigen zu sehen. Durch Verimpfung dieses Sputums wurde einmal bei einer Taube eine Pilztuberkulose erzeugt, welche von Aspergillus fumigatus herrührte. Derselbe konnte einmal auch durch Cultur aus dem Sputum eines jetzt auf dem Wege der Genesung befindlichen Kranken gezüchtet werden."

RÉNON konnte einen dieser Kranken nach 6 Jahren untersuchen: er bot keine bemerkenswerthen Lungenveränderungen, sein Sputum enthielt keine Bacillen, ausserdem misslang der Nachweis von Aspergillus fumigatus, sodass der Kranke anscheinend von seinem Leiden genesen war. —

2. Beobachtung von POTAIN (53), von RÉNON seit 4 Jahren vervollständigt (Taubenmäster).

Die Anamnese ist durchaus die eines Phthisikers (keine nachweisbare erbliche Belastung, aber zu verschiedenen Malen Pleuritis (Punction), Husten mit blutigen Beimengungen, 3 mal Hämoptysis, Abmagerung).

Der Patient machte auch durchaus den Eindruck eines Phthisikers, ebenso sah sein Sputum vollständig wie das eines solchen aus. Es fanden sich aber trotz sorgfältiger Untersuchung keine Bacillen, sondern nur Aspergillus fumigatus. [2])

---

[1]) Von RÉNON unter dem Titel „Documents cliniques" gesammelt (S. 212).

[2]) RÉNON giebt auf S. 184—198 eine ausführliche Darstellung der bei seinen Untersuchungen angewandten Technik. Bei den beiden Taubenmästern (ausser dem oben beschriebenen untersuchte R. den unter 3 mitgetheilten Fall) wurde das Sputum lange Zeit sorgfältig auf Tuberkelbacillen untersucht. Bei dem ersten fand R. niemals Bacillen (welche aber in reichlicher Menge von anderer Seite bei einer anderweitigen Spitalbehandlung (SERGENT) bei demselben Kranken nachgewiesen wurden), bei dem anderen spärliche. Sehr häufig wurde dagegen bei beiden, namentlich durch Safraninfärbungen, Mycelfragmente und verstreute Sporen aufgefunden. Nach verschiedenen misslungenen Culturversuchen wurde mit bestem Erfolg die RAULIN'sche Flüssigkeit benutzt. Bei dem ersten Kranken wurden unter 42 Culturversuchen damit

Rénon sah den Kranken 1 Jahr später; auch damals konnten im Sputum niemals Tuberkelbacillen gefunden werden, wohl aber 12 mal Mycel und 8 mal Sporen von Aspergillus fumigatus. Ausserdem bestand eine Analfistel (wohl zweifellos tuberkulös).

Als Curiosum möchte ich erwähnen, dass Rénon bei der Operation der letzeren Theile in Raulin'sche Flüssigkeit brachte wegen des event. Vorhandenseins von Schimmel! Das negative Resultat ist gerade nicht sehr überraschend.

1895 wurde der Kranke von Gaucher und Sergent behandelt; dieselben fanden niemals Aspergillus, wohl aber zahlreiche Tuberkelbacillen.

1896 sah R. den Kranken wieder auf der Abtheilung Dieulafoy's und soll es demselben damals relativ gut gegangen sein. Durch physikalische Untersuchung wurde die Diagnose gestellt auf: Indurationen der Spitzen, „sclérose broncho-pulmonaire", Emphysem und wahrscheinlich Caverne.

Das spärliche Sputum enthielt weder Tuberkelbacillen noch Aspergillusmycel. „L'aspergillose avait complètement disparu et la bacillose était en voie de guérison par cicatrisation des lésions primitivement observées."

3. Beobachtung von Rénon, fortgesetzt bis zur Autopsie (Taubenmäster).

Bei Beginn der Beobachtung ist der (jetzt 35jährige) Patient seit 8 Jahren krank mit Husten und Auswurf. Er war jetzt ziemlich wohlgenährt und scheint bei guter Gesundheit zu sein; er hat indessen in 6 Jahren 20 kg abgenommen. Besonders klagt er über fast jede Nacht wiederkehrende Beklemmungsanfälle.

Ausserdem hatte der Mann am linken Zeigefinger eine Tuberculosis verrucosa cutis (Riehl-Paltauf), die Rénon wiederum gerade wie jene Analfistel mittels Cultur auf Aspergillus, naturgemäss mit negativem Erfolge, untersuchte.

Der Auswurf wurde 20 mal untersucht, zweimal wurden Tuberkelbacillen gefunden, 10 mal Mycel, 8 mal Sporen.

Nachdem der Patient den Hospitalaufenthalt gewechselt hat, kam er im Jahre 95 in die Behandlung der Abtheilung Dieulafoy's zurück in einem so desolaten Zustande, dass er schon einige Tage später nach mehreren erschöpfenden, schweren Asthmaanfällen starb.

---

18 positive Resultate erzielt; bei dem zweiten Kranken 27 positive Befunde unter 51 Impfungen.

Es wurden dann allerhand Controlversuche angestellt, ob es sich nicht um Täuschungen z. B. Verunreinigungen durch in der Laboratoriumsluft enthaltene Sporen etc. handeln könne. Es wurden namentlich sehr zahlreiche Versuche mit dem Auswurf sicher tuberkulöser Männer und Frauen gemacht, sowie mit Staubsorten aus Krankensälen — sämmtlich ohne positives Resultat (es wuchs also kein Aspergillus). Mit dem Sputum beider Kranken wurde ausserdem zur Feststellung, ob Tuberkulose vorhanden war, Impfungen auf Meerschweinchen gemacht. Mit dem Sputum jedes Kranken wurden je 4 Meerschweinchen geimpft und diese 8 Meerschweinchen, welche theils starben, theils getödtet wurden, hatten sämmtlich bacilläre Koch'sche Tuberkulose.

Bei der Section fand sich nichts mehr von dem Schimmel, dagegen sehr beträchtliche „sklerosirende“ Processe.

Die Lungen sind durch zahlreiche Adhäsionsstränge mit der Brustwand verbunden und zwar am stärksten auf der linken Seite. Die Pleura dieser Seite ist sehr verdickt und bildet an der linken Spitze eine Schale von 1—2 cm Dicke. Das Lungengewebe ist in der Nähe der Oberfläche von zahlreichen fibrösen Zügen durchsetzt, welche sich in allen Richtungen kreuzen. Im rechten Oberlappen sind kleine Indurationsherde von Haselnussgrösse durchzufühlen. Die gleichfalls indurirte linke Spitze ist fest mit der Brustwand vereinigt. Auf dem Durchschnitt findet man beiderseits über die ganze Lunge verstreut eine Menge kleiner Knötchen von dem Aussehen von Tuberkeln, welche an der Spitze zahlreicher werden und in schwärzlich indurirtes Parenchym eingelagert sind. Links fanden sich zwei kleine, vollständig leere Cavernen. Das übrige Lungengewebe ist sehr blutreich, die kleinen Bronchien sind ausgefüllt mit einer fädigen schwärzlichen Masse, welche sich gleichzeitig mit schleimig-eiterigem Secret ausdrücken lässt.

„Bei der mikroskopischen Untersuchung finden sich charakteristische chronisch-pneumonische Veränderungen. Fibröses Gewebe mit schwärzlichen Einlagerungen ist überall vorhanden und breitet sich von der Umgebung der Bronchien bis zur Pleura aus mit gleichzeitiger Verödung des Lungenparenchyms. Die Bronchialwandungen sind verdickt, von einer bereits älteren sklerotischen Schicht umgeben. Die kleinen tuberkelartig aussehenden Knötchen lassen keine Spur einer specifisch tuberkulösen Veränderung erkennen etc. An einigen Stellen des Parenchyms finden sich noch verkäste Partieen mit äuserst spärlichen Riesenzellen.“

Die Untersuchung war sowohl auf Aspergillus wie auf Tuberkelbacillen vollständig negativ.

Da früher (vor 3 Jahren) Aspergillus und Bacillen gefunden waren, ist deren jetzige Abwesenheit nur durch einen sehr intensiven, zur Ausheilung führenden Indurationsprocess zu erklären, durch welchen das Lungenparenchym aber so reducirt wurde, dass infolgedessen schliesslich der Tod eintrat. Seit einem Jahre hatte sich keine Spur von Schimmel mehr im Auswurf nachweisen lassen.

Rénon schliesst aus seinem Befunde, dass der Mann zuerst an „Aspergillose“ erkrankt ist und dass die durch diese erzeugten Lungenveränderungen den günstigen Boden für die Ansiedelung der Tuberkelbacillen abgegeben haben.

An anderer Stelle führt Rénon die Anschauung in's Feld, dass dem Aspergillus ein specifisches, sehr ausgebildetes Vermögen, in den Geweben reactive Entzündungen auszulösen, zukomme und dass darin die Ursache zu suchen sei, warum es auch bei gleichzeitiger (nach Rénon secundärer) Tuberkulose zu so umfangreichen Indurationen ganzer Lungenabschnitte kommt.

Diese Autopsie ist überraschenderweise der einzige, eigener Be-

obachtung entstammende, anatomische Beleg für die Behauptung Rénon's und der übrigen französischen Autoren, dass die „Aspergillose" und die gewöhnliche, durch bacilläre Infection erzeugte Lungenphthise die weitgehendste Uebereinstimmung zeigen, sowohl bei der klinischen wie bei der anatomischen Untersuchung. Ueberraschend deshalb, weil es einem nüchternen, objectiven Beobachter doch unmöglich sein müsste, in einem so fortgeschrittenen und complicirten Fall eine sichere Entscheidung zu treffen, was von den vorgefundenen Veränderungen auf vorausgegangene „Aspergillose" oder gewöhnliche Tuberkulose zurückzuführen ist.

Psychologisch ist diese Vorstellung in der That nur zu erklären bei einer die Kritik lähmenden Voreingenommenheit durch die Befunde bei der experimentellen Aspergilluserkrankung der Versuchsthiere, die ja in der That eine recht bedeutende Aehnlichkeit mit einer acuten Miliartuberkulose in vielen Fällen haben kann. Aber diesem Bilde liegt doch stets ein Infectionsmodus zu Grunde, der spontan beim Menschen voraussichtlich niemals möglich sein wird.

Ich glaube daher, dass die französischen Autoren durch die fast zur fixen Idee gewordene Behauptung von der gänzlich analogen Entwicklungsweise der Aspergillose und Tuberkulose, von der weitgehenden klinischen und anatomischen Uebereinstimmung beider Krankheiten der Werthschätzung ihrer zweifellos hochinteressanten klinischen Beobachtungen nur geschadet haben.

Die Wichtigkeit dieser, welche mich überhaupt veranlasst hat, eingehender über die Rénon'sche Monographie zu referiren, möchte ich daher nochmals besonders betonen, wie denn überhaupt mit grösstem Nachdruck darauf hinzuweisen ist, dass nur durch exacte, der Nekropsie voraufgehende, Untersuchungen am lebenden Kranken das Bild der aspergillären Pneumomykose den wünschenswerthen Grad der Vollkommenheit erreichen kann. —

Bedeutungsvoll scheint mir an den französischen Fällen namentlich der als sicher erbracht anzusehende Nachweis von Aspergillusmycelien und Sporen durch Jahre der Beobachtung. Wenn wir uns bei der anatomischen Untersuchung von Aspergillusherden in der Lunge überzeugen können, dass hier — wahrscheinlich sogar in kurzer Frist — erhebliche Lungenabschnitte vollständig der Nekrose anheimfallen können, dass aus diesem Gewebszerfall unter der Einwirkung des pathogenen Schimmels mehr weniger grosse Höhlen entstehen können — nun, so lässt ein durch so lange Zeit fortgesetzter Nachweis des pathogenen Organismus im Sputum doch daran denken, dass schliesslich eine schwere Lungenveränderung die Folge der Schimmelinvasion sein kann. Hätten die Autoren es bei dieser Feststellung bewenden lassen, so hätte sie mit Recht auf allseitige Zustimmung rechnen können.

Bezeichnend für die Verkennung der Sachlage ist auch die oben erwähnte Untersuchung der Analfistel und der Hauttuberkulose auf die

Anwesenheit von Aspergillusvegetationen. Die dabei geübte Anwendung der bakteriologischen Methoden scheint mir bei diesen Schimmelerkrankungen überhaupt doch nur den Werth zu haben, die Art des betreffenden Krankheitserregers in wissenschaftlich exacter Weise zu bestimmen, während mit dem dadurch event. zu erbringenden Nachweis der blossen Anwesenheit doch viel weniger gewonnen ist, als durch die directe mikroskopische Untersuchung, welche ohne Weiteres gestattet, sich in viel sichererer Weise über die Verbreitung der Parasiten zu orientiren. Das ist doch bei den Schimmelmykosen etwas durchaus Anderes als bei den durch Bakterien erzeugten Affectionen und es scheint mir nicht richtig, die bei diesen erprobten Untersuchungsmethoden schematisch auf jene zu übertragen. —

Ausser den oben erwähnten Fällen zählt Rénon nur noch 2 hierher gehörige klinische Beobachtungen auf, eine von Gaucher und Sergent (Beobachtung IV) beim Taubenmäster und seine eigene (Beobachtung V) bei einer Haarkämmerfamilie.

Der Fall von Gaucher und Sergent betrifft einen 24jährigen Taubenmäster, der seit 3 Monaten diese Profession betreibt. Seit einem Monat Abnahme der Kräfte, Husten, reichlicher Auswurf, dabei leichte Fieberanfälle; im Verlauf der letzten Wochen hat er zweimal eine Hämoptyse geringen Grades gehabt; seit diesem Zeitpunkt ist sein Sputum mit blutigen Streifen versehen.

Der Patient ist mager, aber in gutem Allgemeinzustand; kein phthisischer Habitus. Er klagt nur über Schmerzen in der linken Thoraxhälfte ein wenig unterhalb des Schulterblatts. Er hustet viel und sein Auswurf ist sehr reichlich, dick, etwas zäh, homogen, grünlich; er enthält kleine Streifchen von Blut. Er hat weder Anfälle von Dyspnoë noch von „Pseudoasthma". Erscheinungen von Katarrh mässigen Grades der linken Lunge. Der Kranke ist in keiner Weise erblich belastet.

Bei der Untersuchung des Auswurfs an Abstrichpräparaten fanden sich unter 18 Malen 5 mal fädige Gebilde, aber ohne Fruchtträger und ohne Sporen. Dagegen war eine 12malige Färbung auf Tuberkelbacillen resultatlos. Unter 27 Culturen auf Raulin'scher Flüssigkeit war eine positiv für Aspergillus fumigatus, eine weitere positive unter 10 Culturen auf Glycerinagar.

Der Kranke wurde gebessert entlassen, nach einiger Zeit mit wiederum schlechterem Befunde aufgenommen. Nach der abermaligen Entlassung kam er nicht mehr zur Beobachtung.

Mit diesem — mir übrigens nur aus dem ausführlichen Referat Rénon's bekannten — Falle scheint mir nicht sehr viel anzufangen zu sein.

Die letzten unter den „Documents cliniques" beschriebenen Untersuchungen sind die von Rénon selbst an einer Haarkämmerfamilie, aus Vater, Mutter und Sohn bestehend, angestellten.

Der 16jährige Sohn erwies sich als frei von „Tuberculosis aspergillina", der 47jährige Vater ist seit 13 Jahren krank und zwar begann die Erkrankung mit einer heftigen Lungenblutung. Diese Lungenblutungen wiederholten sich unter gleichzeitigem Husten und unter Abmagerung. Die Aerzte diagnosticirten Tuberkulose der linken Lunge und sagten einen ungünstigen

Ausgang in kurzer Frist voraus. Seitdem sind 9 Jahre vergangen und der Patient hat sich bedeutend erholt. Er hat aber wiederholt Blutungen gehabt und wird namentlich von Husten mit sehr reichlichem Auswurf gequält.

Der Kranke ist erblich nicht belastet und war selbst sonst stets gesund.

Die Mutter, 40 Jahre alt, hilft ihrem Manne bei der Arbeit seit 20 Jahren. Sie wurde vor 7 Jahren ebenso wie ihr Mann ohne voraufgegangenen Affectionen der Lungen von plötzlichen Lungenblutungen befallen, welchen eine Erkrankung der linken Lunge folgte. Die Erscheinungen waren gering, aber die Blutungen hörten niemals ganz auf und seit einigen Monaten hat sie trotz guten Appetits merklich abgenommen. Dämpfung über der linken Lungenspitze, Rasseln, verlängertes Exspirium. Keine Spur erblicher Belastung mit Tuberkulose, früher immer gesund.

Der Auswurf beider Patienten wurde mehrmals sorgfältig auf Tuberkelbacillen untersucht — mit vollständig negativem Erfolg. Impfungen von Meerschweinchen mit dem Sputum verliefen ebenfalls resultatlos. Bei Tödtung der Thiere 6 Wochen nach dem Eingriff fand sich keine Spur von Tuberkulose.

Dagegen wurden unter je 20 Präparaten (von 2 zu verschiedenen Zeiten erhaltenen Sputis je 10) beim Vater 5 mal Mycelfragmente und 2 mal Conidien gefunden, bei der Mutter 10 mal ein typisch verzweigtes Mycelgeflecht.

Die Cultur ergab unter 11 Röhren mit RAULIN'scher Flüssigkeit, welche mit dem Sputum des Vaters geimpft wurden, 3 mal Aspergillus fumigatus. Von der Mutter gaben von 11 Röhrchen 6 denselben Schimmel.

Ausser dem Aspergillus wurden nur harmlose Beimischungen gezüchtet: subtilis, tetragenus, rosa Hefe etc.

Nach diesem Befunde hält RÉNON es für zweifellos, dass es sich bei beiden Kranken um reine „Tuberculosis aspergillina simplex" handelt.

Dass dieser Schluss viel zu weit geht resp. direct unrichtig ist, so weit es sich eben um die Identificirung der beiden „Tuberkulosen" handelt, scheint mir ohne Weiteres klar. RÉNON giebt selbst an, dass die Luft in der Werkstatt dieser Haarkämmer irrespirabel gewesen sei durch die aufgewirbelten Staubmassen. Was dadurch für anderweitige Schädigungen der Lungen eintreten — selbst wenn wir eine eigentliche Tuberkulose für so sicher ausgeschlossen halten wie RÉNON — entzieht sich natürlich vollständig einer exacten Beurtheilung; es ist fraglich, ob selbst eine sorgfältigst durchgeführte Autopsie bei so chronischen Erkrankungszuständen einen sicheren Aufschluss zu geben wermöchte, was bei den vorhandenen Läsionen auf Rechnung einer primären Ansiedelung und Ausbreitung des Aspergillus fumigatus zu setzen ist.

Damit möchte ich den Bericht über die RÉNON'sche Arbeit abschliessen; nur auf einige Angaben aus dem Theil derselben, der die experimentellen Untersuchungen enthält, werde ich später zurückkommen. Der übrige Theil, die Besprechung der Diagnose, Prognose, Therapie und pathologischen Anatomie der einzelnen Formen der „Aspergillose", die RÉNON annehmen zu müssen meint, scheint mir von geringerem Interesse.

In der Einleitung (S. X und XI) finden sich folgende Sätze: „Die

Mycosis aspergillina erscheint uns als eine der interessantesten Affectionen von sehr verschiedenen Gesichtspunkten aus. Bei Mensch und Thier täuscht sie uns eine Reihe der gewöhnlichsten Krankheitsbilder vor: die acute Tuberkulose, die chronische Tuberkulose, typhusartige Infectionen, hämorrhagische Septikämie. Von jeder dieser Erkrankungen entlehnt sie einen Theil ihrer Symptome, und in vielen Fällen ist die Differentialdiagnose nur durch die bakteriologische Untersuchung möglich."

Demjenigen, welcher für diese Behauptungen einen stringenten Beweis erwartet, wird bei kritischer Durchsicht der dieser Einleitung folgenden Blätter eine gewisse Enttäuschung nicht erspart bleiben.

IV.

Literaturübersicht über die spontanen Schimmelmykosen beim Thier. Mittheilung einiger eigener Versuche über Inhalationsaspergillose bei Tauben.

Für die Beurtheilung der pathogenen Bedeutung des Aspergillus fumigatus sind die z. Th. sehr eigenthümlichen und interessanten spontanen Mykosen der Thiere von ganz besonderer Bedeutung. Die bei weitem zahlreichsten solcher Beobachtungen betreffen Vögel und konnte bereits Virchow (71) eine grosse Anzahl älterer Fälle aus der Literatur sammeln. Es kann natürlich hier nicht die Aufgabe sein, ausführlich über die Einzelbeobachtungen zu referiren. Genauere Zusammenstellungen finden sich bei Schütz (62), Dubreuilh (14), Rénon (34), Lucet (44) u. A.

Zur Charakteristik dieser Aspergillusmycosen der Lungen und Luftsäcke bei Vögeln mag ein etwas ausführlicherer Auszug aus der sorgfältigen Arbeit von Schütz (62) genügen.

In einem bei Berlin gelegenen Orte waren viele Gänse eines Besitzers nach kurzer Zeit zu Grunde gegangen. Als Ursache dieser Endemie fand Schütz eine durch Aspergillus fumigatus erzeugte Mykose der Lungen und der Luftsäcke, die sich auch auf dem Wege des Experimentes wieder erzeugen liess.

Zwei dieser spontan erkrankten und gestorbenen Thiere wurden anatomisch untersucht. Bei dem zweiten fand sich auf der hinteren Fläche des Vormagens ein graugrünes Pilzgeflecht, das sich leicht abheben liess. Beim Abheben kam man auf ein Loch mit ausgezackten Rändern, welches in eine im vorderen Lappen der rechten Lunge gelegene Höhle führte, welche die Grösse einer Linse hatte. Diese Höhle enthielt ein Pilzmycel, welches durch das erwähnte Loch mit dem im Vormagen gelegenen in Verbindung stand. Das Gewebe um die Höhle und die unteren Abschnitte des rechten Lungenflügels waren luftleer, grauroth und fest, und auf dem Durchschnitte liessen sich inmitten der hepatisirten Theile kleine graugelbe Flecken erkennen. Dieselbe Veränderung fand sich im linken Lungenflügel, der ebenfalls eine kleine Höhle enthielt, deren starre Wand mit grieskorngrossen, grünen Pilzrasen

besetzt war. Auch auf der Innenfläche der Luftsäcke fanden sich Schimmelwucherungen.

Die Cultur ergab den Schimmel als Aspergillus fumigatus.

Schütz erzeugte nun eine stets tödtlich endende Lungenaffection durch Inhalation von Aspergillussporen, die diesen Culturen entstammten, bei einer ganzen Reihe anderer Vögel und schliesslich auch bei der Gans. Er kommt daher zu dem Schluss, „dass bei Gänsen eine gefährliche, entweder sporadisch oder in allgemeiner Verbreitung auftretende Lungenentzündung vorkommt, deren Ursache der Aspergillus fumigatus ist".

Es erscheint mir am Platze, die experimentelle Mykose der Vögel gleich an dieser Stelle, getrennt von dem Berichte über die Experimente am Säugethier, zu besprechen, da die hierbei auftretenden Veränderungen sowohl, wie der Infectionsmodus und die Empfänglichkeit der Versuchsthiere durchgreifende Verschiedenheiten von jenen bedingen.

Schütz hat in der oben erwähnten Arbeit zuerst solche Versuche gemacht und zwar hat er sich dazu bei den meisten einer sehr einfachen Anordnung bedient. Er zeigte nämlich, dass es genügt, die Vögel unter einer Glasglocke einige Zeit sitzen zu lassen, in der man auf irgend eine Weise, z. B. einfach durch das Flattern der Thiere, getrocknetes und gepulvertes Culturmaterial verstäubt.

Kleine Vögel erkrankten schon wenige Stunden, nachdem sie etwa eine halbe Stunde in dieser Situation gehalten wurden und starben am nächsten resp. übernächsten Tage; ja, es ereignete sich bei diesen Versuchen, dass in einem benachbarten Käfig gehaltene Vögel tödtlich erkrankten; diese konnten nur die Sporen eingeathmet haben, die jene nachträglich von den an den Federn hängengebliebenen verstreuten.

Tauben starben in der Regel am dritten Tage. Bei diesen waren die unteren Lungentheile hepatisirt und von grauen durchscheinenden Herden durchsetzt. Bei der mikroskopischen Untersuchung füllten erstaunliche Mengen von Pilzfäden die feineren Respirationswege und hatten sich nach allen Richtungen ausgebreitet.

Wurde der Versuch so eingerichtet, dass nicht so gewaltige Sporenmengen in die Luftwege kamen, so trat der Tod später ein, die Herde in der Lunge waren nicht mehr grau, sondern gelb und es fanden sich auch Schimmelwucherungen und fibrinöse Ausscheidungen auf der Wand der Luftsäcke.

Mikroskopisch fanden sich in den gelb verfärbten Lungenabschnitten Nekrosen des Parenchyms, die auch auf die Umhüllungshaut der Luftsäcke übergegriffen und den Uebertritt des Schimmels in dieselben vermittelt hatten.

Ausser den Versuchen mit Aspergillus fumigatus wurden dann auch noch solche mit Aspergillus niger angestellt, welcher ebenfalls in den Lungen auswuchs und sich als pathogen erwies; bei Inhalation von

Sporen des Aspergillus glaucus wurde ebenfalls Pneumonie mit tödtlichem Ausgang erzielt, bei der mikroskopischen Untersuchung zeigte sich aber, dass keine Spur von Auswachsen der Sporen eingetreten war, dass es sich also nur um eine Art Fremdkörperreizwirkung handelt, ähnlich wie nach Aspiration anderer Staubarten. „Niemals trat aber Nekrose ein. Hieraus resultirt, dass die Nekrose des Lungengewebes erst eine Folge des Auswachsens der Sporen und der durch das Keimen bedingten zahllosen Läsionen ist. Ich muss diese Thatsache betonen, weil sie uns eine Erklärung über die Entstehung ähnlicher Zerfallsherde in den menschlichen Lungen giebt."

Schütz weist ausdrücklich darauf hin, dass bei menschlichen Mykosen ganz besonders mit dieser Möglichkeit der gewebstödtenden Eigenschaft des Aspergillus fumigatus zu rechnen sein wird.

Weniger, um diese Versuche nachzuprüfen und zu erweitern, als zu meiner eigenen Orientirung und um Vergleichsobjecte für die Säugethierexperimente zu gewinnen, habe ich einige Versuche nach den Angaben von Schütz mit Tauben angestellt. Die Befunde waren aber so interessant, dass ich nicht versäumen möchte, dieselben kurz zu beschreiben, zumal mir bis jetzt auf die histologischen Veränderungen bei diesen Affectionen sehr wenig Werth gelegt zu sein scheint. Da es mir bisher an Gelegenheit fehlte, mich genauer über die normale Anatomie und die verschiedenen pathologischen Veränderungen der Vogellunge aus eigener Anschauung zu orientiren, so kann die Beschreibung natürlich keinen Anspruch darauf machen, eine erschöpfende zu sein und die bereits mitgetheilten histologischen Befunde bei anderen Erkrankungen derselben berücksichtigt zu haben.

Die Experimente wurden an 2 Taubenpärchen angestellt. Das erste (Nr. XV und XVI des Protokolls) wurde am 21. III. 98 1 Stunde unter einer Glasglocke gehalten, unter die von Zeit zu Zeit eine Aufschwemmung von Aspergillussporen in 0,6 procentiger Kochsalzlösung mittels Spray gebracht wurde; ausserdem wurde von Zeit zu Zeit trockener Sporenstaub eingeblasen.

Nr. XV (das Weibchen) ist am 23. III. krank und stirbt bereits am Abend dieses Tages. Bei der Section (am 24. III.) finden sich sehr umfängliche pneumonische Verdichtungen, in denen sich bei der frischen Untersuchung Mycelien nachweisen lassen. (Härtung der Lungen in Alkohol.)

Nr. XVI (der Tauber) ist am Vormittag des 24. III. ebenfalls krank und stirbt gegen 12 Uhr Mittags. Sofort Section, bei der sich eine ganz ausserordentlich weitgehende Verdichtung der Lungen, welche fast ganz luftleer erscheinen, gefunden wird. (Die Lungen werden in toto in Alkohol-Formol fixirt.)

Ein zweites Pärchen (Nr. XXII und XXIII des Protokolls) wird am 30. III. 98 $^1/_2$ Stunde lang unter eine Glasglocke gesetzt, unter die von Zeit zu Zeit Sporenstaub eingeblasen wird. Taube XXII stirbt in

der Nacht vom 1. auf den 2. April, XXIII am Morgen des 2. In der Lunge der ersteren waren nur wenige hämorrhagische Verdichtungen, bei der zweiten sehr reichliche.

Von besonderem Interesse schien mir nun, dass die feinere histologische Untersuchung so ausserordentliche Verschiedenheiten schon bei diesen 4 Fällen ergab, dass man geneigt sein könnte, zwei ganz verschiedene Infectionsarten oder aber zwei verschiedene Krankheitserreger anzunehmen. Das scheint aber durch die Versuchsanordnung ganz ausgeschlossen.

Bei dreien war der Befund übereinstimmend, bei der 4. (XXII) fand sich Folgendes: Makroskopisch erschienen die Lungen nicht schwerer verändert und auch mikroskopisch war das normale Aussehen des Lungenparenchyms besser erhalten, als in den drei anderen. Nichtsdestoweniger zeigt sich, namentlich bei Färbungen, dass die Verschimmelung viel beträchtlicher war, als in den 3 übrigen Fällen und dass sie ausserdem einen vollständig anderen Charakter trug.

Sieht man den Hauptgang einer Pfeife an, so ist sein Aussehen (entsprechend dem normalen Verhalten) sehr charakteristisch dadurch, dass in ganz nahen und regelmässigen Abständen die kleinen Pfeifengänge, welche in die Endbläschen übergehen, in senkrechter Richtung von demselben abgehen, sodass zwischen ihnen nur ganz schmale septenartige Parenchymabschnitte bis an die Wand des Hauptganges hinanreichen. Diese Wand besteht aus einem ziemlich dünnen Bindegewebslager mit einem verhältnissmässig platten Epithel. Die an den Hauptgang anstossenden, manchmal geradezu spitzenartig ausgezogenen Theile dieser Septen sind es nun, welche fast ausschliesslich den Sitz der Verschimmelung bilden. Diese Theile sind vollkommen nekrotisch und enthalten ausser stark zerfallenen Leukocytenkernen ein dicht verzweigtes Mycel von Aspergillusfäden, die an einigen Stellen tiefer in das Parenchym eindringen und auch vielfach in das Lumen der Haupt- und Nebengänge hineinragen. Fructificationsorgane sind noch nirgends zur Ausbildung gekommen. Besonders auffallend ist noch, dass diese Schimmelbildung fast ausnahmslos nur auf einer Seite des Ganges entwickelt ist, was besonders an den längs getroffenen Gängen sehr deutlich hervortritt.

Gelegentlich dringen die Fäden auch tiefer in das Parenchym und die Alveolen erscheinen dann ausgefüllt mit Schimmel und zerfallenen Leukocyten. Bei weitem die Mehrzahl der Alveolen zeigt jedoch durchaus normales Verhalten. —

Ganz anders ist nun der Befund in den drei anderen Fällen und besonders schön sind die Präparate von Taube XVI. Hier ergiebt sich die überraschende Thatsache, dass die ganzen, immerhin auch recht zahlreichen Schimmelvegetationen innerhalb von Riesenzellen gelegen sind, die ganz kolossale Dimensionen erreichen können und so massenhaft auftreten, dass das Bild bereits bei schwacher Vergrösserung ein höchst eigenthümliches und zugleich charakteristisches ist.

Es sind diese Riesenzellen ausserordentlich grosse Klumpen eines

homogenen oder feinvacuolären, intensiv färbbaren Protoplasma, das manchmal auch durch grössere Vacuolen ganz netzförmig erscheint; dieselben schliessen einen grossen Haufen dicht gedrängter, meist central gelegener Kerne ein. Die Kerne sind rund oder länglichrund mit dünner, scharf tingirter Kernmembran und mehreren (meist 3—5) nucleolenartigen Verdickungen an den Knotenpunkten des ungemein zarten Chromatingerüstes. Die ganzen Riesenzellen sind rundlich oder langgestreckt und können die allerverschiedensten Formen annehmen, indem sie offenbar ausserordentlich weich und schmiegsam sind.

In diesen Riesenzellen liegen nun die verzweigten Mycelfäden, entweder ganz in eine solche eingeschlossen oder zum Theil aus derselben hervorragend; es kann das Verhältniss auch so sein, dass sich mehrere Riesenzellen an der Einschliessung eines solchen Mycels betheiligen, ohne dass sie selbst miteinander confluiren.

Sie liegen zum grossen Theil zweifellos in den Bronchiolen (Pfeifenöffnungen), zum Theil in den Nebengängen (Pfeifengängen). Bei anderen war es wegen der Complicirtheit (und Ungewohntheit) des histologischen Bildes nicht möglich, die Lage genau zu bestimmen.

Was ihre Herkunft betrifft, so scheint es mir das nächstliegende, dass es sich um Bildungen aus dem Epithel der Pfeifenöffnungen und -gänge handelt. Man sieht übrigens sehr deutlich, wie das normalerweise platte Epithel sich sehr vergrössert und sich in kubische und fast cylindrische Zellen umwandelt, in denen sich vielfach mitotische Theilungen finden. Die feineren Details des angenommenen Uebergangs von diesen vermehrten, gequollenen Zellen zu den Riesenzellen habe ich nicht verfolgen können. Theilungsvorgänge in den Riesenzellen selbst habe ich nicht gefunden.

Es waren übrigens auch zweifellose Wucherungsvorgänge am Bindegewebe nachweisbar, besonders in dem der Wand der Pfeifenöffnungen; die Bindegewebszellen waren vergrössert, ihre Anordnung offenbar geändert und hie und da fanden sich mitotische Theilungen. Ferner sind in den Gängen sehr reichliche Leukocyten vorhanden, die zweifellos aus den Gefässen ausgewandert sind, wie sich sehr deutlich verfolgen lässt. Betrachtet man ein solches Gefäss, z. B. eine kleine Arterie, so sieht man eine sehr eigenthümliche Anordnung, indem um die centrale rothe Blutsäule ein dicker Leukocytenmantel vorhanden ist. Bei schwächerer Vergrösserung könnte man denken, dass es sich hier um eine Randstellung von weissen Blutkörperchen handelte [1]); das ist aber in der That nur zum kleinen Theile richtig. Die Hauptmasse der Leukocyten liegt zwischen dem Endothel und der Gefässwand, indem sie ersteres in Form eigenthümlicher arkadenähnlicher Bildungen abhebt. Von hier aus sieht man die Zellen in grosser Menge die Gefässwand (namentlich auch die Muscularis), durchwandern und in das benachbarte Bindegewebe eindringen. Es ist dies übrigens ein sehr schönes Object, um die verschiedenen Umwandlungsformen der rundkernigen Leukocyten in die mit fragmentirtem polymorphen Kern zu studiren. In dem interlobulären Bindegewebe sowohl,

---

[1]) die sich natürlich am fixirten Präparate kaum in dieser Weise noch darstellen würde.

wie im eigentlichen Lungenparenchym resp. in den Gängen lassen sich sehr deutliche Leukocytenmitosen nachweisen.

Von weiteren Veränderungen möchte ich nur erwähnen, dass auch die Alveolen zum grössten Theil nicht frei sind. Sie enthalten sehr vielfach rothe Blutkörperchen, an anderen Stellen auch weisse, ferner Fibrinnetze. Ausserdem ist an sehr vielen Stellen eine starke Quellung und Vergrösserung des Epithels nachweisbar, ähnlich wie an dem der Gänge.

Epikrise der vier Taubenversuche: Die Tauben starben sämmtlich am 2. resp. 3. Tag nach der Inhalation. Bei einer findet sich starke Verschimmelung (Nekrose) des zwischen den Pfeifengängen gelegenen an den Hauptgang anstossenden Lungenparenchyms, an dem übrigen Parenchym geringe Veränderung. Bei den drei anderen findet sich das Schimmelmycel fast ausschliesslich in kolossalen, plasmodiumartigen Protoplasmaklumpen, welche hauptsächlich in den grösseren Oeffnungen resp. Gängen gelegen sind und die wahrscheinlich von dem Epithel dieser Gänge entstammen, wenigstens sind Vergrösserungs- und Wucherungserscheinungen an denselben nachweisbar, auch spricht die Lage der grossen Elemente, welche sehr häufig die Wand der Bronchioli nach Art eines epithelialen Syncytium überziehen, für diese Annahme. In den letzten 3 Fällen fanden sich auch starke entzündliche Erscheinungen am Lungenparenchym, Anhäufungen von Leukocyten, Blutungen, Fibrinausscheidungen, Quellungen des Alveolarepithels.

Diese Veränderungen, namentlich die Riesenzellenpneumonieen, scheinen im Ganzen ziemlich different von den von Schütz gefundenen zu sein, wenngleich die von diesem Autor gegebene, nicht sehr ausführliche, histologische Beschreibung das nicht mit voller Sicherheit erkennen lässt. Zum Theil liegt das wohl daran, dass bei den Schütz'chen Versuchen sehr viel reichlichere Sporenmassen in die Bronchien gelangten. Dort erwähnte Befunde, dass Bronchien ganz ausgestopft waren mit noch nicht gekeimten Sporen, waren in meinen Fällen sicher nicht zu erheben.

Ich habe es bei diesen, selbstverständlich in keiner Weise den Gegenstand erschöpfenden, Versuchen bewenden lassen, um den Gang der sonstigen experimentellen Untersuchungen nicht zu sehr aufzuhalten.

Indem ich wegen der übrigen zahlreichen Beobachtungen von Schimmelmykosen der Luftwege und Lungen der Vögel auf die oben erwähnten Autoren verweise, möchte ich nur noch eine schliesslich ebenfalls in das Gebiet der Geflügelmykosen gehörende, eigenthümliche Affection von bebrüteten Eiern erwähnen, die bereits Dareste (11) beobachtet hatte und die neuerdings namentlich von Lucet (44) genauer beschrieben und auch experimentell in Angriff genommen ist.

Lucet theilt folgende Beobachtung mit: Einem Müller, der geschäftsmässig Entenzucht betrieb, ging ein grosser Theil seiner den Bruthennen untergelegten Eier durch Verschimmelung zu Grunde, indem ent-

weder der Embryo frühzeitig abstarb, oder aber höchstens sehr schwache, nicht lebensfähige Thierchen auskrochen.

Man konnte bereits vor Eröffnung der Schale Flecke in der Luftkammer entdecken, aus denen der Sachkundige sofort die Diagnose der Verschimmelung stellen konnte. Bei der Eröffnung findet sich in der That hier ein sehr dicht entwickelter Schimmel, der Keim ist abgestorben, es ist aber keine Spur von Fäulnissgeruch, wohl aber ein deutlicher Schimmelgeruch vorhanden. Durch mikroskopische Untersuchung und Cultur lässt sich leicht feststellen, dass es sich wieder um Aspergillus fumigatus handelte. Ausserdem konnten noch 2 Entchen, die aus verschimmelten Eiern ausgekrochen und bald eingegangen waren, untersucht werden. Bei den meisten Eiern war nur der Luftraum verschimmelt, bei anderen war die Wand, welche den Luftraum vom Dotter scheidet, von Schimmel durchwachsen, welcher sich auf demselben oder auf der Oberfläche des Embryo weiter entwickelt hatte.

Bei den beiden Entchen sollen kleine Herde in der Leber vorhanden gewesen sein, aus denen Aspergillus fumigatus durch Cultur zu erzielen war und die mikroskopisch aus Leukocytenansammlungen bestanden, welche einige nach Gram gut färbbare Mycelfragmente einschlossen. [1])

Bei der Untersuchung des Lagerstrohs wurden in demselben ebenfalls Aspergillus fumigatus-Sporen nachgewiesen.

Bei dem Versuch, solche Verschimmelungen künstlich zu erzeugen, stellte sich die bemerkenswerthe Thatsache heraus, dass intacte und an der Oberfläche reine Eier gar keine Neigung zeigten, zu verschimmeln, dass dagegen die Verschimmelung so gut wie sicher eintrat, wenn auf die Oberfläche der Eier eine ganz dünne Schicht irgend eines dem Aspergillus fumigatus zusagenden Nährsubstrats, z. B. Agar, Gelatine, Fett, Butter etc. applicirt wurde und die Eier dann auf sporenhaltigen Unterlagen bebrütet wurden.

Eine gelegentliche Nachprüfung dieser immerhin nicht uninteressanten Befunde und Untersuchungen, die scheinbar auch eine gewisse praktische Bedeutung erlangen können, scheint erwünscht.

Die Beobachtungen von spontan aufgetretenen Aspergillusmykosen bei Säugethieren sind sehr viel weniger zahlreich und von diesen wenigen sind die meisten ausserdem so unvollständig untersucht und mitgetheilt, dass nicht viel damit anzufangen ist.

In den mir zugänglichen Arbeiten finde ich etwas genauere Angaben in specie über Lungenmykosen bei Rökcel (57) und Lucet (44).

Röckel behauptet, mehrere „secundäre“ Verschimmelungen in

---

[1]) Dieser letzte Befund ist zweifellos schwer zu erklären und möchte ich, da ich wegen einiger anderer später zu erwähnender Angaben desselben Autors seine absolute Glaubwürdigkeit für nicht ausser aller Frage halte, einen leisen Zweifel an der Richtigkeit nicht unterdrücken.

Cavernen von Pferde-, Rinder-, Schaf- und selbst Hundelungen gesehen zu haben, ohne dass dieselben näher beschrieben werden. Er demonstrirt Lungenstücke von einer „exquisit primären Pneumonomykose“ bei einer Kuh, die zum Theil in Form hanfkorngrosser, scharf umschriebener Knötchen, theils in Form umfangreicherer Hepatisationen mit Pleuritis fibrinosa auftrat. Ein klares Bild von dem Umfang und der Art der Affection habe ich aus der Beschreibung nicht gewinnen können.

Die sorgfältigsten von den mir zugänglichen Beschreibungen von Aspergillusmykosen beim Säugethier sind die von Lucet (44); trotzdem glaube ich, dass die Auffassung seiner beiden Fälle eine durchaus irrthümliche ist und zwar scheint mir dieser Irrthum sogar ein recht handgreiflicher. —

Die ziemlich umfängliche Monographie Lucet's zerfällt in 2 Theile: Die Aspergilluserkrankungen der Hausthiere und die Verschimmelung von Eiern während der Bebrütung (der letztere Theil ist schon früher [S. 65 u. 66] erledigt worden).

Der erste Theil enthält zunächst eine recht vollständige Literaturzusammenstellung, dann eine ausführliche Mittheilung der 4 eigenen Fälle (bei der Kuh, dem Pferd, der Gans, der Fasanenhenne), einen genauen Bericht über experimentelle Untersuchungen mit Aspergillus fumigatus und schliesst mit einer „Étude clinique“. Der Arbeit sind ausserdem eine ganze Reihe von Tafeln mit Mikrophotogrammen beigegeben.

Da die Arbeit das Gepräge einer sorgsamen, sehr fleissigen Untersuchung trägt, möchte ich das wichtigste daraus, die beiden eigenen Beobachtungen angeblich generalisirter Mykose bei der Kuh und dem Pferde mittheilen, die zweifellos sehr interessant wären, wenn sie sich als absolut zuverlässig erwiesen. Dagegen scheinen mir aber sehr berechtigte Zweifel vorzuliegen.

Der erste Fall betrifft eine 6jährige, im Beginne der Beobachtung im 5. Monat trächtige Kuh, welche nach mehrmonatlicher mit den Symptomen einer Bronchusaffection mit Remission verlaufender Krankheit unter dem Bilde einer schweren hämorrhagischen Septikämie zu Grunde gegangen war.

Bei der Autopsie und der sich dieser anschliessenden eingehenden mikroskopischen und bakteriologischen Untersuchung fanden sich in den Blutergüssen, welche fast in allen Organen (auch den Eihäuten) vorhanden waren und z. Th. kolossalen Umfang erreichten, keine Bakterien, dagegen sphärische Körperchen, welche eine grosse Resistenz gegen Reagentien besassen und färbbar waren. Im Abstrich von der Lunge waren ausserdem röhrentörmige Gebilde nachweisbar, welche als Mycelfragmente imponirten.

An Schnitten fanden sich überall an den betreffenden Stellen Infiltrationen der Gewebe mit rothen Blutkörperchen, zwischen diesen die oben erwähnten rundlichen Körperchen. In den Lungen ausgesprochenes Emphysem und starke Bronchitis. Die Bronchien sind z. Th. mit Blut, z. Th. mit geronnenem Fibrin gefüllt und vielfach von Epithel entblösst. Die Körperchen färben sich sehr gut nach Gram und finden sich sowohl im Gewebe, als auch in den Gefässen. Ausserdem finden sich in einigen Capillaren, entweder von einem Fibringerinnsel eingeschlossen oder frei der Endothelmembran anhängend einige röhrenförmige Fragmente, welche man auch in den Lungenalveolen antrifft.

Auf Culturen von dem Blut und den Gewebssäften wuchs nur Aspergillus fumigatus. Lucet schliesst aus seinem Befunde, dass er es bei den Körperchen

und röhrentörmigen Gebilden mit Sporen und Mycelien von Aspergillus fumigatus zu thun hatte und dass seine „Patientin“ einer hämorrhagischen Septikämie mykotischen Ursprungs erlegen ist, die offenbar ausgegangen war von einem Einbruch eines Lungenherdes mit fructificirendem Schimmel in die Blutbahn.

Lucet giebt allerdings selbst zu, dass er keine ausgebildeten Mykoseherde in der Lunge gefunden hat und dass die Erklärung deshalb schwierig ist.

Die zweite Beobachtung machte Lucet gemeinschaftlich mit Thary an einer 4jährigen Stute, die bereits schwer krank eingeliefert wurde und am 2. Tage der Beobachtung starb. — Auch bei diesem Thier waren Blutungen fast in allen Organen und Culturen von diesen hämorrhagischen Herden ergaben nur Wachsthum von Aspergillus fumigatus.

Im Abstrich wurden ebenfalls nirgends Bakterien gefunden, dagegen sah man bei Methylenblaufärbungen „eine gewisse Anzahl“ kleiner sphärischer Körper, welche sich ziemlich gut färbten und wie Schimmelsporen aussahen. Auch in den Schnitten liessen dieselben sich zwischen den rothen Blutkörperchen in den hämorrhagisch infiltrirten Geweben nachweisen. Nirgends wurden Mycelien gefunden.

Diese Darstellung scheint mir keinen Anspruch darauf zu haben, wirklich ein Beweis für das Vorkommen solcher septisch-hämorrhagischer Processe durch das Eindringen von Aspergillus fumigatus-Sporen in die Blutbahn zu sein. Einmal ist es überhaupt unwahrscheinlich, dass anders als auf experimentellem Wege grössere Mengen von Schimmelsporen in den Kreislauf gelangen können, es ist dies mit Sicherheit auch noch niemals beobachtet. Zweitens aber ist es ganz unerklärlich, dass die blosse Anwesenheit solcher Sporen genügen soll, so schwere Processe auszulösen, ohne dass es überhaupt nöthig sein sollte, dass sie sich ansiedeln und auskeimen. Dafür müsste mindestens der experimentelle Nachweis, der natürlich nur beim Rind oder Pferd erbracht werden könnte, gefordert werden.

Ich glaube mich daher zu der Behauptung berechtigt, dass die Lucet'schen Beobachtungen vorläufig für unsere Kenntniss der Aspergillusmykosen ganz werthlos sind, besonders da in beiden Fällen der Nachweis des supponirten primären Schimmelherdes in der Lunge vollständig missglückt ist.

V.

Experimentelle Untersuchungen.

Literaturübersicht.

„Wenn man in die Vena jugularis des Kaninchens 2—3 ccm einer Aufschwemmung von Schimmelpilzsporen einspritzt, so erfolgt constant der Tod nach 30—36 Stunden. Bei der Obduction findet man Herde in Gestalt von Knötchen in fast allen Organen: Lungen, Herz, Leber, Nieren, Milz (selten), Schleimhaut des Magens und Darmkanals (besonders Coecum), der Gallenblase, in der Muskulatur des Thorax und Zwerchfells vom Aussehen miliarer Tuberkel in den drüsigen Organen und Schleimhäuten, wie kleine Abscesse (oder auch wie abgekapselte Trichinen) in den quergestreiften Muskeln. Im Magen, Darmkanal, Gallenblase beginnende Nekrose und Geschwürsbildung (mykotisches Geschwür). Ebensolche Knötchen können sich auch in den abdominalen Lymphdrüsen und im Knochenmark finden.

Mikroskopisch findet man in denselben stets einen Schimmelpilzrasen und Zerfall der Gewebszellen: Gewebsmetamorphose, die als durch die Vegetation des Pilzrasens veranlasst betrachtet werden muss. Ausserdem in der Umgebung Hyperämie und Ecchymosen.

Aendert man die Versuchsanordnung so, dass man die Sporenaufschwemmung in die Carotis einspritzt, so treten die gleichen Knötchen namentlich zahlreich auf im Gehirn, in den Plexus chorioidei, im Glaskörper, in der Retina und Chorioides. Dass die Entwicklung der Pilzfäden und -Rasen aus den injicirten Pilzsporen noch innerhalb der Blutbahn stattfindet, dass ihre Verästelung im Anfang dem Verlauf der Blutgefässe folgt, sowie dass die Pilzfäden weiterhin die Gefässwandungen durchbrechen und sich schrankenlos im Parenchym der Organe zu kleineren und grösseren Pilzrasen weiterentwickeln, lässt sich am schönsten am Gehirn, an den Plexus chorioidei, im Auge, in der Leber und in den Nieren verfolgen.

Bei der Injection von Sporenflüssigkeit in die Bauchhöhle treten zahlreiche Knötchen am Peritoneum und dessen verschiedenen Falten auf, sowie an dem serösen Ueberzug der drüsigen Organe und des Diaphragma. Von hier aus kann auch eine Resorption erfolgen und eine reichliche Entwicklung von Knötchen in den inneren Organen. Aehnliches lässt sich auch bei der Injection in die Pleura erzielen."

Diese, in Kürze wiedergegebene Lehre Grohé's (27) erregte bei ihrer Bekanntgabe (1870) zu einer Zeit, in der die ätiologische Forschung noch in den ersten Kinderschuhen steckte, berechtigtes Aufsehen. Eine in Aussicht gestellte ausführlichere Beschreibung der Untersuchungen ist unterblieben, nur in der Dissertation von Block (5) finden sich einige ergänzende Angaben und Abbildungen.

Trotzdem enthält diese kurze Mittheilung das Wichtigste von dem, was wir auch heute noch von den experimentellen Schimmelmykosen wissen. Dass einige Irrthümer dabei mit untergelaufen sind, die schliesslich die ganze Sache eine Zeit lang in Frage stellten, kann bei der damaligen vollständigen Neuheit der merkwürdigen Entdeckung Grohé's nicht überraschen.

So hatte er z. B. gemeint, dass ein Theil der, namentlich bei der Injection in die Bauchhöhle, auftretenden Knötchen echte Tuberkel und nur ein Theil durch Pilzbildung entstanden sei. Viel wichtiger erwies sich aber die irrige Annahme, dass die verwendeten Schimmelarten die gewöhnlichen, überall wuchernden Aspergillus glaucus und Penicillium seien. Aus der Schilderung von Block über die Gewinnung des Infectionsmaterials geht hervor, dass der verwendete Schimmel bei einer Temperatur gezüchtet wurde, bei der, wie wir heute wissen, die erwähnten Schimmelpilze überhaupt nicht wachsen. Es kann schon deswegen keinem Zweifel unterliegen, dass Grohé mit den Aspergillusarten experimentirte, die wir heute als pathogen kennen und zwar hat es sich mit der grössten Wahrscheinlichkeit um Aspergillus fumigatus gehandelt.

Die Folge des Grohé'schen Irrthums war, dass die Autoren, welche nun wirklich mit den angegebenen Schimmelpilzen experimentirten, vollständig negative Resultate erzielten, sodass die Untersuchungen Grohé's in Zweifel gezogen wurden und alsbald der Vergessenheit anheimfielen.

Durch Grawitz (25 u. 26) sind zuerst diese Versuche in grösserem Umfang wiederaufgenommen und konnte er, nachdem auch er zuerst zu einem vollständig negativen Resultat gekommen war, einige Jahre später die Angaben Grohé's in vollstem Umfang bestätigen.

In dieser zweiten Versuchsreihe benutzte Grawitz ebenfalls in der Wärme gezüchtete Schimmelpilze, glaubte damals aber, dass die ursprünglich harmlosen Schimmelarten durch die „accomodative" Züchtung zu virulenten geworden seien, analog den Anschauungen, welche Buchner über die Beziehung des Bacillus subtilis zum Milzbrandbacillus entwickelt hatte.

Es hat das zu einer lebhaften Polemik zwischen Grawitz und Robert Koch und seinen Schülern geführt, auf die ich nicht näher eingreifen will, da die damals im Mittelpunkt des Interesses stehenden Fragen heutzutage wohl als bestimmt entschieden angesehen werden dürfen, und diese Entscheidung sich allgemeinster Anerkennung erfreut.

Grawitz injicirte colirte Schimmelmassen (jedenfalls auch Aspergillus fumigatus) in die Jugularvene oder in ein grosses Lymphgefäss bei Kaninchen und Hunden. Bei der Untersuchung des Harns der operirten Thiere fanden sich reichliche Eiweissmengen; keine Temperatursteigerungen. Die durchschnittliche Krankheitsdauer betrug beim Kaninchen 80, beim Hunde 100 Stunden. Im Blute waren die weissen Blutkörperchen vermehrt, oder aber es liess sich gar keine Alteration nachweisen, niemals wurden Conidien gefunden. Der Beginn des Auskeimens der injicirten Sporen fällt in die ersten 10 Stunden. Der makroskopische Befund ist in dieser Zeit noch negativ. Nach 24 Stunden traten die ersten vom blossen Auge sichtbaren Metastasen in Lungen und Nieren auf. — Bei nicht colirten Culturen sind die Herde in den Lungen reichlicher.

Im Bereich der Pilzentwicklung tritt Zerfall und Nekrose ein (besonders genauere Beschreibung der Nierenherde); in den umgebenden Kanälchen in der Niere trübe Schwellung und fettige Degeneration. Zwischen den unveränderten Parenchymabschnitten und den mykotischen Herden lässt sich eine Zone reactiver interstitieller Entzündung nicht zur Anschauung bringen; sie verhalten sich wie unter den Mikrokokkenembolieen nur die allerjüngsten und nur mikroskopisch erkennbaren Stadien.

Aehnlich wie in den Nieren verhalten sich die Herdchen auch in der Leber und Lunge. Bei einem Hunde fand sich die Leber ikterisch, die Kapsel rauh wie Plüsch durch dichte Mycelien, nirgends intacte Leberzellen.

Beim Kaninchen wurden sehr zahlreiche Knötchen in der Körpermuskulatur gefunden, während das Herz hin und wieder beinahe freibleibt. Beim Hunde ist das Herz in der Regel sehr intensiv betheiligt, die Körpermuskulatur in geringerem Grade.

Im Allgemeinen stimmen die Angaben mit denen Grohé's, so besonders auch über das Auftreten reichlicherer Knötchen im Gehirn, der Retina etc. bei Injection in die Carotis.

Bei Injection der Sporen in die Bauchhöhle entstand ein Bild sehr ähnlich dem der Tuberkulose des Bauchfells. Manchmal gelangten von hier aus Sporen in die Circulation und erzeugten Herde von ganz derselben Beschaffenheit wie bei der directen Injection in die Blutbahn. Häufig überstanden die Thiere den Eingriff ganz.

Bei Injectionen ins Auge wurden Wucherungen im Glaskörper und eiterige Iridochorioditis ohne Allgemeininfection beobachtet. Bei Injectionen unter die Haut oder zwischen die Muskeln entstand heftige Ent-

zündung mit Eiterung und auffallender Gasentwicklung.[1]) Im Eiter fanden sich gekeimte Sporen. Keine Metastasen.

In den Lungen wurden durch Einführung grösserer Culturpartikel Herde erzeugt, die die weitgehendste Aehnlichkeit im histologischen Bilde mit miliaren Tuberkeln darboten.

In den allgemeinen Betrachtungen über die Unterschiede der Wirkung der Schimmelpilze und der Spaltpilze sagt Grawitz: „Eine sehr wesentliche Differenz besteht darin, dass die Bacillen wachsen und sich zugleich vermehren, während die Schimmelsporen nur den vegetativen Theil ihrer Entwicklung, die Mycelbildung, erreichen, aber nicht durch die Bildung von Fruchtträgern und Conidien numerisch sich vervielfältigen."

„Die Schimmelhyphen siedeln sich an und assimiliren in einem gewissen Bezirk um sich herum die Eiweissnahrung, die Zellen sterben daselbst ab, aber die Ernährung im Allgemeinen leidet nicht, die Temperatur steigt nicht, das Blut bleibt in seiner Integrität, benachbarte Gewebsbezirke der Niere und Leber sind in der grossen Mehrzahl der Fälle nicht im Zustand trüber Schwellung, sondern intact und nur die kolossale Vielheit der einzelnen Erkrankungsherde in lebenswichtigen Organen ist es, welche den Tod nach sich zieht."

Lichtheim (40 und 41) hat das grosse Verdieust, definitiv klar gestellt zu haben, dass wir auch unter den Schimmelpilzen streng zwischen pathogenen und nicht pathogenen Arten zu unterscheiden haben. Er wies nach, dass bei den meisten Fällen von Schimmelpilzerkrankungen beim Menschen und auch bei den bisher angestellten experimentellen Untersuchungen der Aspergillus fumigatus vorgelegen hat. Durch ihn wurde überhaupt diese Aspergillusart, die von Fresenius früher bei einer Schimmelmykose der Trappe gefunden und mit dem jetzt allgemein üblichen Namen belegt war, wieder ausgegraben und zu der ihr gebührenden Stellung erhoben.

Lichtheim zeigte ferner, dass ausser den bekannten pathogenen Aspergillusarten (im Laufe der Zeit sind noch einige dazu gekommen, die bisher aber kaum Anspruch auf allgemeineres Interesse haben) auch Mucorarten exquisit pathogene Eigenschaften besitzen. Weiterhin verdanken wir Lichtheim die Feststellung, dass für die e i n e Thiergattung im höchsten Maasse pathogene Schimmelpilze bei der anderen nicht die geringste schädliche Wirkung auszulösen vermögen, schliesslich hat Lichtheim die Frage angeregt, welchen Lebenseigenschaften die pathogenen Schimmelarten ihr pathogenes Vermögen verdanken. Es liess sich zeigen, dass letzteres nicht allein darauf beruht, dass die pathogenen Schimmelpilze das Optimum ihres Wachsthums bei Körpertemperatur haben, wie man a priori wohl vermuthen könnte. Es liess sich nämlich nachweisen, dass Schimmelpilze, die sehr gut bei Körpertemperatur gedeihen, wie

[1]) Reine Schimmelinfection?

z. B. Mucor stolonifer absolut keine Neigung besitzen, beim Versuchsthiere krankhafte Processe auszulösen. —

Recht interessant ist schon ein von Lichtheim zufällig erhobener Befund von Schimmelmykose, der vor die Zeit seiner systematischen Untersuchungen fällt. Er beobachtete bei Kaninchen, denen zu anderen Zwecken Ureterunterbindungen gemacht waren, eine heftige hämorrhagische Entzündung der Nierenbeckenschleimhaut mit Bildung eines pseudomembranösen Belags, der hauptsächlich aus Blutkörperchen und Pilzmycelien zusammengesetzt war. In einem Falle waren die Pilze in die Niere selbst hineingewuchert; von der Nierenpapille gingen fächerartig nach der Rinde ausstrahlende prominente gelbweisse Streifen ab, die sich bei der mikroskopischen Untersuchung als Harnkanälchen, welche mit Pilzmycelien und zerfallenem Eiter erfüllt waren, auswiesen. Die Bestimmung der Art gelang damals nicht wegen Unkenntniss der Methode.

In der Arbeit, welche sich hauptsächlich mit den pathogenen Mucorarten beschäftigt (41), giebt Lichtheim eine ausführliche Schilderung der klinischen Symptome bei der Infection der Thiere mit Aspergillus fumigatus. Hervorzuheben sind namentlich eigenthümliche Gleichgewichtsstörungen bei Kaninchen, die nach Lichtheim auf eine Localisation der Pilze im häutigen Labyrinth zurückzuführen sind.

Von den Mucorarten wies Lichtheim nach, dass sie bei Kaninchen eine Virulenz entfalten, die derjenigen der wirksamsten Spaltpilze kaum nachsteht. Die Injection einer makroskopisch völlig klaren Flüssigkeit, die nur einige wenige Sporen enthält, vermag das Versuchsthier bei Injection in die V. jugular. mit Sicherheit zu tödten, ja es genügt die Injection weniger Cubikcentimeter einer Emulsion unter die Haut, um die tödtliche Erkrankung herbeizuführen.

Diese verderbliche Wirkung äussert sich in einer ungemein schweren Affection der Nieren, indem schon von wenigen dort haftenden Sporen eine verhältnissmässig gewaltige Mycelentwicklung ausgeht, welche das Nierenparenchym durchwuchert und functionsunfähig macht unter Auslösung einer heftigen entzündlichen Reaction.

Fernerhin ist in der Lichtheim'schen Arbeit von besonderem Interesse die Beschreibung eigenthümlicher degenerativer Wachsthumsformen der Schimmelpilze in den lebenden Geweben, die Lichtheim als „aktinomycesähnlich“ bezeichnet hat. Dieselben treten sowohl auf bei Auswachsen von Sporen des Mucor rhizopodiformis, dann besonders schön aber bei denen von Aspergillus fumigatus. Es scheint mir nöthig, diese specieller zu berücksichtigen, da die — übrigens durchaus klare und eindeutige — Schilderung und Abbildung vielfach offenbar missverstanden ist.

Diese Formen treten bei Aspergillus hauptsächlich bei protrahirtem Krankheitsverlauf, ferner in Lungenherden nach Einblasen von Sporen in die Trachea des Kaninchens auf. Diese Gebilde beschreibt Lichtheim

bei Mucor rhizopodiformis als „sehr auffallende Körper, bestehend aus einem kreisrunden Centrum, welches von einer stark lichtbrechenden Membran begrenzt ist, von welchem nach Art der Strahlen eines Sternes nach allen Seiten dünne fädige Ausläufer divergiren.“ Die Bildungen, die aus Aspergillussporen entstehen, unterscheiden sich von den Mucorsternen dadurch, dass der „centrale Kern nicht unbeträchtlich kleiner ist, meist nicht rund, sondern oval, mitunter seitlich etwas zugespitzt. Die Strahlen sind viel dichter gestellt, regelmässiger gestaltet, länger und am freien Ende häufig kolbenförmig geschwellt.“ Bei Einfuhr sehr reichlicher Sporen in die Blutbahn, bei der der Krankheitsverlauf aber trotzdem ein protrahirter ist, findet man besonders in den Nieren nicht mehr runde Sternfiguren, sondern lange Bildungen, deren ungefärbtes Centrum ein häufig mehrfach verzweigter Mycelfaden ist, aus dem seitlich die Strahlen hervorsprossen.“ Lichtheim hält diese Bildungen für verkümmerte Wachsthumsformen und findet die Aehnlichkeit mit Aktinomycesdrusen so gross, dass er letztere für den Schimmelpilzen botanisch sehr nahe stehend ansieht.

Eine gewisse Aehnlichkeit wird Niemand bestreiten wollen; immerhin finden sich so charakteristische Unterschiede, dass weitgehende Schlüsse auf die botanische Gleichwerthigkeit der in Frage stehenden Bildungen (abgesehen von allen übrigen Bedenken), nicht gerechtfertigt erscheinen. Kennzeichnend für diese Aspergillusbildungen ist das Vorhandensein einer gequollenen Spore oder eines Mycelfadens im Centrum derselben. Das geht ja auch unzweideutig aus der Schilderung und Abbildung Lichtheim's hervor. Dieser letzte Umstand ist aber von einer Anzahl von Autoren vollständig übersehen worden, namentlich von solchen, die diese aktinomycesähnlichen Formen bei menschlichen Mykosen wiedergesehen haben wollen, so z. B. Paltauf (49) und Boyce (8). Man kann sich aus ihren Abbildungen leicht überzeugen, dass es sich hier um sternförmig angeordnete ausgebildete Mycelfäden, die untereinander vollständig gleichwerthig sind, handelt, während bei den Lichtheim'schen Gebilden eine Spore, resp. ein Mycelfaden seitliche Sprossen treibt, die durchaus anders aufzufassen sind, als normale Mycelfäden. Das ist ein so durchgreifender und auffälliger Unterschied, dass es von vornherein nicht recht verständlich erscheint, wie jenes Missverständniss zu Stande gekommen ist. Nach Allem möchte ich behaupten, dass jene Gebilde bei menschlichen Mykosen bisher noch in keinem einzigen Falle zur Beobachtung gekommen sind.

Ausserdem finde ich in Lichtheim's Arbeit die Beschreibung einer experimentellen Lungenverschimmelung, wie sie mir sonst in der Literatur nicht begegnet ist. Lichtheim sah nach Einbringung eines Stückes einer „Pilzhaut“ in die Vena jugularis des Kaninchens die Verstopfung eines Lungenarterienastes und Verschimmelung des umgebenden Lungenparenchyms, Uebergreifen auf einen Bronchus und Bildung von Fructifica-

tionsorganen in letzterem. Eine genauere Beschreibung des mikroskopischen Befundes in den befallenen Geweben fehlt allerdings.

Seine Ansicht über das Wesen der Schimmelerkrankung fasst Lichtheim in folgende Worte zusammen, die auch jetzt noch Anspruch auf allgemeine Beachtung haben: „In der grossen Verschiedenheit im Vorgange der Invasion bei den Schimmelpilzen den Spaltpilzen gegenüber, in der ausserordentlichen Schwierigkeit, welche der Eintritt der Schimmelsporen in den Organismus darbietet, liegt die Ursache für die geringe Bedeutung, welche diese so häufigen Parasiten als Krankheitserreger haben. Nur da, wo sie in grösserer Menge ins Blut gelangten, entsteht die ihnen eigenthümliche Allgemeinerkrankung. Hieraus resultirt wieder der Umstand, dass die Quantität des eingeführten Materials in weit entscheidenderer Weise bestimmend wird für den Verlauf und den Ausgang des Processes, wie dies bei den Spaltpilzkrankheiten der Fall ist. Jeder ausgekeimten Spore entspricht ein Herd, und die Menge der Entzündungsherde ist es eigentlich, die das Thier tödtet. Das gilt in seiner vollen Reinheit allerdings nur für die Aspergillusmykosen."

Damit hat Lichtheim den Standpunkt formulirt, der sich heutzutage wohl der allgemeinsten Anerkennung erfreut. Trotzdem wage ich zu bezweifeln, dass die hier niedergelegten Anschauungen in allen Punkten das richtige treffen. Ich glaube, und werde diese Meinung noch weiter zu vertreten haben, dass die bisher erreichten experimentellen Mykosen kaum irgend eine Aehnlichkeit mit den spontanen, zur Beobachtung kommenden haben, namentlich bei den naturgemäss wichtigsten, welche wir beim Menschen auftreten sehen. Dem experimentell durch Schimmel erzeugten Krankheitsbilde haftet eben in besonders hohem Maasse die Unvollkommenheit an, die in niederem Grade jede künstliche Infection auch die durch Spaltpilze charakterisirt.

Bei den menschlichen Mykosen halte ich die Möglichkeit für durchaus plausibel, dass durch das Hineingelangen und die Ansiedelung einer einzigen Spore von Aspergillus fumigatus grosse und zahlreiche Herde in beiden Lungen entstehen können. Zur Illustrirung dieser Ansicht verweise ich auf die Ausführungen bei meinen eigenen in menschlichen Lungen erhobenen Befunden. Ueber die Art und Weise, wie eine spontane Allgemeininfection durch Schimmelpilze entstehen kann, sind wir noch zu wenig orientirt, da bisher ein gut beobachteter und beschriebener Fall ein Unicum geblieben ist (Paltauf). Dass ich die Fälle von Lucet (44) nicht anerkennen kann, ist oben bei Besprechung der spontanen Aspergillusmykosen bei Thieren auseinandergesetzt worden.

Von weiteren experimentellen Untersuchungen über Schimmelmykosen sind dann ferner zu nennen diejenigen von Baumgarten [1]) und Müller (3)

[1]) Baumgarten hat ausserdem eine ausführliche Schilderung der experimentellen Mykosen in seiner pathologischen Mykologie gegeben.

und von Kaufmann, welche in der Hauptsache eine Nachprüfung der Angaben von Grawitz über die accomodative Umzüchtung nicht virulenter Schimmelpilze in pathogene betrafen.

Ganz besonderes Interesse beanspruchen die Untersuchungen Leber's (38) über die experimentelle Keratomycosis aspergillina beim Kaninchen. [1]) Bei Impfung in die Hornhaut entsteht eine sehr heftige eiterige Hypopyonkeratitis, die in der That manche Uebereinstimmung mit der spontan beim Menschen auftretenden hat. Um das Mycellager erscheint eine nekrotische Zone von Hornhautgewebe, die aber vollständig frei von Zellen und daher völlig klar bleibt, gerade wie bei der spontanen Keratomykosis. Erst in einiger Entfernung von den Pilzfäden beginnt eine mächtige Zone eiteriger Infiltration, die allerdings viel stärker ausgebildet erscheint, als bei der menschlichen Mykose. Ausserdem findet eine ganz ausserordentlich reichliche Fibrinausscheidung in das Hornhautgewebe und in die vordere Kammer statt.

Dieses charakteristische Bild mit Ausbildung einer klaren zellfreien nekrotischen Zone um den Pilzherd tritt aber nur ein bei sehr reichlicher Mycelentwicklung. Kommen nur einzelne Fäden zur Ausbildung, so sind sie dicht von Eiterkörperchen umschlossen und die kernfreie Zone fehlt.

Die Pilzentwicklung erfolgt auch, manchmal allerdings viel beschränkter, bei Injection in die vordere Kammer und in den Glaskörper. Ich will auf die sehr ausführlich geschilderten Versuchsanordnungen und Resultate nicht näher eingehen, da dies zu weit vom Ziele abführen würde. Ich möchte nur noch einige Sätze aus dem Kapitel: „Auffassung der Vorgänge bei der Aspergillusentzündung" hervorheben: „Einmal zeigt sich, dass die Wirkungen der Pilze sich weit über denjenigen Bezirk herauserstrecken, in welchem sie sich direct angesiedelt haben, und zweitens, dass ihre Wirkungen in dem Ansiedlungsbezirk selbst wesentlich verschieden sind von denen in der Umgebung." In ersterem erfolgt Nekrose, in der letzteren reactive Entzündung und Eiterung.

„Da [2]) die Verbreitung der Pilze sich nur auf einen beschränkten Theil der Hornhaut erstreckt und ihre Gegenwart in den umgebenden, entzündlich veränderten Theilen mit Sicherheit auszuschliessen ist, so muss nothwendig eine Art von Fernwirkung der Pilze angenommen werden."

„Zur [3]) Erklärung der Fernwirkung schien mir von vornherein keine andere Annahme zu passen, als die, dass die Pilze durch ihr Wachsthum gewisse, dem Organismus schädliche Stoffe erzeugen, welche lös-

---

[1]) Nebenbei möchte ich erwähnen, dass die bekannten Versuche Deutschmann's (12) über sympathische Ophthalmie ebenfalls mit Sporen von Aspergillus fumigatus angestellt sind.

[2]) S. 54 u. 55.

[3]) S. 61.

lich und diffusionsfähig, sich bis zu den umgebenden gefässhaltigen Theilen verbreiten, in welchen sie durch Einwirkung auf die Gefässwandungen und deren Inhalt entzündliche Hyperämie, Exsudation und Auswanderung weisser Blutkörperchen erregen."

Es sind das dieselben Ueberlegungen und Schlüsse, die sich bei den Befunden bei der menschlichen Aspergillusmykose des Auges sowohl wie auch der Lunge aufdrängen.

Ribbert's (55) experimentelle Studien über den Untergang pathogener Schimmelpilze im Körper verfolgen hauptsächlich eine Prüfung der Anschauungen Metschnikoff's, die derselbe in seiner Phagocytenlehre niedergelegt hat.

Wenngleich aus diesem Grunde die Arbeit verhältnissmässig wenig Beziehung zu meinen eigenen Untersuchungen hat, so ist sie doch auch für unsere Zwecke von grossem Interesse, weil in derselben sehr sorgfältig Schritt für Schritt die histologischen Veränderungen in den Organen nach Eintritt von Aspergillussporen in die Blutbahn verfolgt sind. Ribbert arbeitete hauptsächlich mit Sporen des weniger malignen Aspergillus flavescens und mit dünnen Emulsionen, eben um so den Untergang der eingespritzten Keime genau verfolgen zu können.

Er beschreibt auch ausführlich die verkümmerten Wachsthumsformen und die Lichtheim'schen aktinomycesähnliche Gebilde, sowie die in den Pseudotuberkeln auftretenden Riesenzellen, die er sowohl in der Leber als in der Lunge für epithelialer Abkunft hält. Seine Untersuchungen führen ihn zu einem im Ganzen Metschnikoff zustimmendem Resultat. Darauf näher einzugehen, liegt nicht in meiner Absicht.

Indem ich einige, weniger wichtig erscheinende Arbeiten übergehe, möchte ich noch mit einigen Worten die schon oben citirten experimentellen Untersuchungen der französischen Autoren besprechen.

Es sind solche angestellt von Dieulafoy, Chantemesse und Widal, ferner von Gaucher und Sergent, Lucet, schliesslich besonders umfängliche von Rénon, deren Resultate ebenfalls in seiner grossen Monographie niedergelegt sind. Lediglich der Erforschung der supponirten giftigen Stoffwechselproducte, der Toxine und event. Antitoxine der pathogenen Schimmelpilze, sowie Immunisirungsversuchen ist die Arbeit von Kotliar (35) gewidmet. Auch Rénon geht weitläufig auf dieses Thema ein und ganz neuerdings wird von Obici (44a) über ähnliche Untersuchungen berichtet. Da dieselben ein greifbares Resultat nicht zu Tage gefördert haben, glaube ich von einer Besprechung absehen zu dürfen.

Rénon giebt sehr eingehende Schilderungen der botanischen Eigenschaften des Aspergillus fumigatus, über sein mikroskopisches Verhalten und seine Färbbarkeit, ferner über die Cultivirungen desselben, namentlich mit Hülfe der Raulin'schen Flüssigkeit [1]); ferner über die Wider-

[1]) Dieselbe, welche übrigens auch von Obici benutzt wurde, besteht

standsfähigkeit der Sporen gegen Kälte und Wärme, Austrocknung etc., sowie über das Vorkommen derselben auf Getreide- und Staubarten u. s. w.

Rénon unterscheidet bei den Versuchsthieren empfängliche und immune. Zu letzteren rechnet er mit Unrecht Katzen und Hunde, die von deutschen Autoren des Oefteren zu Infectionszwecken verwendet wurden. Die Anstellung der Versuche entspricht im Allgemeinen der auch bei uns üblichen. Weniger bekannt dürfte bei uns die von den Franzosen geübte intravenöse Einführung der Sporen bei Meerschweinchen und Tauben sein. Im Gegensatz zu der herrschenden Ansicht ist es Rénon angeblich auch gelungen, wenigstens in einem Falle eine Fütterungsaspergillose des Darms beim Kaninchen zu erzielen. Bei Versuchen an trächtigen Thieren konnte Rénon zwar keine Herde bei den Föten constatiren, erhielt aber positive Cultur aus Organstücken und Blut.

Die Beschreibung der histologischen Veränderungen bei der aspergillären Pseudotuberkulose bietet nichts besonders Neues. Bei einer geheilten Aspergillose will Rénon eine beginnende Amyloiddegeneration der Nieren gefunden haben.

Sehr auffallend dagegen ist die Beschreibung einer Knochenerkrankung durch Aspergillus, und zwar einer Caries der Wirbelsäule, die in jeder Beziehung mit dem echten Malum Pottii, der tuberkulösen Spondylitis übereinstimmen soll. Trotz der ausführlichen Beschreibung, welche das Vorhandensein des Aspergillus beweisen und Tuberkulose mit Sicherheit ausschliessen soll (S. 112—115), kann ich mich des Eindrucks nicht erwehren, dass Rénon im Irrthum ist und auch hier das Opfer seiner vorgefassten Meinung von der hochgradigen Uebereinstimmung der Tuberkulose und „Aspergillose“ wurde.

Rénon hat übrigens auch Versuche mit Aspergillus fumigatus und niger bei Fröschen gemacht und eine reichliche Aufnahme von Sporen in Leukocyten beobachtet, ohne dass es aber zu einem Auskeimen kam, selbst dann, wenn die Frösche bei höherer Temperatur gehalten wurden.

Die letzte mir bekannte Arbeit über experimentelle Aspergillose ist die schon oben erwähnte von Obici (44a). Derselbe hat mit Kaninchen, Meerschweinchen und Tauben experimentirt und Sporenaufschwemmungen in die Blutbahn, die Unterhaut, das Peritoneum, in die Cornea, in die

---

nur aus mineralischen Bestandtheilen. Ihre Zusammensetzung (von Rénon u. Obici übereinstimmend angegeben) ist: Wasser 1500 gr, Candiszucker 70 gr, Weinsteinsäure 4 gr, essigs. Ammoniak 4 gr, phosphors. Ammoniak 60 cgr, kohlens. Kali 60 cgr, kohlens. Magnesia 40 cgr, schwefels. Ammoniak 25 cgr, schwefels. Eisen 7 cgr, schwefels. Zink 7 cgr, kiesels. Kali 7 cgr, kohlens. Mangan 7 cgr.

vordere Augenkammer und in das Gehirn injicirt. Die dabei erhaltenen Befunde scheinen mir zu dem bisher bekannten nicht allzuviel Neues zu bringen. Auch durch Fütterung hat Obici mehrmals den Tod des Versuchsthieres herbeigeführt, doch war der Befund an ausgekeimten Mycelien offenbar minimal. Es scheint, dass die Thiere mehr an Darmkatarrh, als an einer eigentlichen Infection zu Grunde gegangen sind.

VI.

Eigene experimentelle Untersuchungen.

a. Einleitung.

Bei den jetzt zu beschreibenden Versuchen habe ich ausschliesslich Culturen von Aspergillus fumigatus benutzt. Die eine entstammte meinem oben beschriebenen I. Fall von Menschen, die zweite dem von Uhthoff und Axenfeld (70) mitgetheilten von Keratomycosis aspergillina bei einem Kinde, von dem damals eine Agarcultur freundlichst überlassen wurde.

Die Culturen wurden auf Brotbrei oder Brotstücken im Brütofen weiter gezüchtet und zumeist in getrocknetem Zustande aufbewahrt. Durch Zerreiben erhält man davon sehr leicht Sporenstaub und grössere Bröckel, welche in der Regel zu Aufschwemmungen in Kochsalzlösung verwendet wurden.

Bezüglich der botanischen Beschreibung des Pilzes erlaube ich mir ausser auf die Lehrbücher der Botanik auf die Arbeiten von Lichtheim, Siebenmann, Lucet, Rénon u. A. hinzuweisen.

Als die charakteristischsten Eigenschaften sind hervorzuheben das makroskopische, dem Penicillium ähnliche graugrüne Aussehen etwas älterer Culturen; die Kleinheit aller Theile der Fructificationsorgane, namentlich der Conidien, schliesslich die Fähigkeit, ein ganz enormes Wachsthum bei einer Temperatur, die der normalen menschlichen Körpertemperatur entspricht, zu entfalten, während bei niedrigerer nur ein sehr kümmerliches oder gar kein Gedeihen stattfindet. Das Wachsthum im Brütofen ist ein so rapides, dass binnen kürzester Frist alle übrigen Vegetationen überwuchert sind. Daraus resultirt, dass nichts leichter ist, als aus irgend welchen Substraten oder Geweben den Pilz zu cultiviren. Wichtig ist ferner die ungeheure Verbreitung dieses Schimmels. Schon Lichtheim hat gezeigt, dass man ganz regelmässig Culturen von Aspergillus fumigatus erhält, wenn man ein beliebiges Stück Brot anfeuchtet

und in den Brütschrank bringt. Sehr genaue Untersuchungen über das Vorkommen der Aspergillus fumigatus-Sporen verdanken wir ferner den französischen Autoren (Zusammenstellung bei Rénon). Nach Rénon finden sie sich namentlich reichlich im Getreidestaub bei Ernten nach heissen Sommern, was bei der Vorliebe dieses Schimmels für hohe Temperaturen ja leicht verständlich ist.

Daraus geht aber andrerseits hervor, dass man bei dem culturellen Nachweis der Sporen auf den diesen günstigen Nährböden ausserordentlich vorsichtig zu sein hat, da man stets darauf gefasst sein muss, den Aspergillus fumigatus als Verunreinigung zu erhalten. Das scheint mir von den französischen Autoren trotz ihrer gegentheiligen Behauptungen nicht immer ausreichend berücksichtigt zu sein. Ich habe schon oben auseinandergesetzt, dass das Culturverfahren bei den Schimmelmykosen zum Zweck des blossen Nachweises im Allgemeinen nur selten sinngemässe Anwendung finden wird, während es für die Artbestimmung selbstverständlich den gleichen Werth besitzt, wie bei den Spaltpilzen. —

Die Grundidee aller meiner Versuche war nun folgende: Es kann keinem Zweifel unterliegen, dass die bisher erreichten experimentellen Schimmelmykosen bei Säugethieren,[1]) welche dem Bilde der Mycosis generalis acutissima (Grohé) oder dem der mit Recht sogenannten Pseudotuberculosis aspergillina entsprechen, kaum eine Aehnlichkeit mit denjenigen Schimmelmykosen besitzen, die wir spontan beim Menschen auftreten sehen. Eine Ausnahme davon macht eigentlich nur die experimentelle Keratomycosis, welche ja in der That eine ausserordentlich schöne Ergänzung der bisherigen Beobachtungen von spontanen Hornhauterkrankungen durch Eindringen von Schimmelsporen bildet.

Der Grund ist leicht ersichtlich: die tödtliche Mykose wurde in der Regel erzeugt durch Injectionen von Sporenemulsionen in die Blutbahn. Das ist nun aber ein Modus, der Verhältnisse schafft, wie sie für spontane Fälle kaum auszudenken sind.

Fructification und Sporenbildung bei pathogenen Schimmelpilzen können im thierischen Organismus anerkanntermaassen nur da stattfinden, wo die atmosphärische Luft freien Zutritt hat, also eigentlich nur in den Luftwegen und Lungen. Naturgemäss ragen also die sporentragenden Fruchtköpfchen immer in einen lufthaltigen Raum, können sich also nicht etwa aus Mycelfäden entwickeln, die in ein Blutgefäss hineingewachsen sind. Stets sehen wir in diesen Lungenherden die Gefässe durch weitgehende Thrombose aus der Circulation ausgeschlossen; die Fructification erfolgt fast stets in Bronchien oder in Höhlen, die mit

[1]) Bei Vögeln liegt die Sache, wie oben dargelegt wurde, ganz anders.

Bronchien in Verbindung stehen, das umgebende Gewebe ist stets in grossem Umfang um den Fructificationsbezirk nekrotisirt, die Elimination des abgestorbenen Gewebes erfolgt durch die Luftwege. Es ist somit kein Zweifel, dass nur sehr eigenthümliche, bisher kaum absehbare Umstände ein Eindringen von Sporen in die Blutbahn ermöglichen. Aehnlich wenig entsprechen den natürlichen Verhältnissen auch die sonst üblichen Infectionsarten, z. B. die Einbringung in die serösen Höhlen. Hier liegt die Möglichkeit einer spontanen Infection übrigens nicht einmal so fern, entsprechend der alten, oben gelegentlich erwähnten Beobachtung Rayer's von Schimmelwucherungen auf der Pleura eines Phthisikers mit Pneumothorax, ein Zustand, den ich, wie ich später schildern werde, auch experimentell erzeugen konnte.

Ganz gelegentlich hat Lichtheim, wie auch schon früher erwähnt wurde, einer Beobachtung gedacht, in der, nach Einbringung eines zusammenhängenden Stückes Cultur, einer „Schimmelhaut", in die Vena jugularis, sich eine umfangreichere Verschimmelung in der Lunge des Versuchsthieres etablirte, innerhalb welcher es sogar zu einer Fructification in einem Bronchus gekommen war. Es lag nahe, diesem nur kurz berührten Befunde systematisch nachzugehen.

Weiterhin lag es nahe, auch experimentell den beim Menschen supponirten Infectionsweg durch die Bronchien zu wählen.

Einblasungen von Sporenstaub in die Trachea sind mehrfach gemacht worden. Verschiedene Autoren geben an, damit positive Resultate beim Kaninchen gehabt zu haben, doch entsprach das erhaltene Bild wieder dem verstreuter Knötchen, also der Pseudotuberkulose. Schütz erwähnt auch, dass er kleine Säugethiere unter gleichen Umständen Sporen einathmen liess wie die Vögel, ohne dass jene aber wie diese erkrankten.

Auf diesem einfachsten Wege war also kein besonderer Erfolg zu erwarten, doch schien der Versuch lohnenswerth, zuerst andere Affectionen der Lungen zu erzeugen und dann die Sporen zum Haften zu bringen.

Diesen Ueberlegungen folgend habe ich eine grosse Reihe von Versuchen angestellt, indem ich grössere Culturbröckel in die Blutbahn oder auch in die Bronchen einbrachte. Ich habe ferner versucht, wie man das ja auch schon früher gethan hat, Lungenherde (resp. auch Pleuraveränderungen) durch directen Einstich und Einspritzung durch die Thoraxwand zu erzeugen.

Bei diesen Versuchen stellte sich bald die in diesem Umfange ganz unerwartete Thatsache heraus, dass sowohl die grobanatomischen, wie die histologischen und Pilzbefunde bei den einzelnen Fällen in ausserordentlicher Weise von einander abwichen, weit mehr, als man

nach den bisher mitgetheilten, im Ganzen sehr eintönigen, Versuchsresultaten vermuthen sollte.

Diese Verschiedenheiten fanden sich übrigens nicht nur bei Versuchsthieren verschiedener Art, sondern auch bei den gleichen, ohne dass es immer gelang, die Ursache davon aufzudecken.

Ich habe zu den Experimenten Hunde, Katzen, Kaninchen, Meerschweinchen und weisse Mäuse verwendet (abgesehen von den bereits oben beschriebenen Experimenten mit Vögeln).

Zu der Einbringung grösserer Partikel in die Blutbahn habe ich hauptsächlich Hunde benutzt, zunächst, weil die Grössenverhältnisse der Venen das Einbringen der dicken Glaskanülen leichter gestatten, die dabei Verwendung finden mussten. Dann aber vertragen Hunde ja die Verstopfung grösserer Arterienstämme der Lunge auch relativ viel besser, als die sonst meist gebrauchten Kaninchen und die meisten Hunde sind ausserdem nicht so empfänglich für die Aspergillusinfection, als die Kaninchen und nähern sich dadurch offenbar mehr den beim Menschen vorliegenden Verhältnissen.

Viele meiner Versuche weichen auch insofern von dem bisher geübten Verfahren ab, als ich gleichzeitig Bakterien mit eingeführt habe. Es geschah das aus dem Grunde, weil es mir sehr interessant erschien, das gleichzeitige Wachsthum und die gleichzeitige Wirkung zu constatiren, ferner aber, weil naturgemäss bei den beim Menschen gefundenen Lungenmykosen die event. Mitbetheiligung von Spaltpilzen kaum jemals ganz ausgeschlossen werden kann, wie denn auch fast in allen meinen Fällen vom Menschen neben den Schimmelpilzen Bakterien in den befallenen Geweben nachgewiesen werden konnten.

Methode der Untersuchung.

Die Thiere wurden selbstverständlich möglichst frisch nach dem Tode untersucht, doch war in mehreren Fällen eine Reihe von Stunden verflossen, ehe die Obduction vorgenommen werden konnte. Frühere Autoren, z. B. Ribbert, haben solche ganz von der Untersuchung ausgeschlossen, indem sie es nicht für sicher genug hielten, was von dem Schimmelwachsthum ante mortem und was post mortem stattgefunden hatte. Ich habe mich nun überzeugt, dass die Gefahr eines solchen Irrthums äusserst gering ist, ja wohl kaum besteht, indem ich verschiedene Versuche mit Leichentheilen angestellt habe, die nachher auch genauer mikroskopisch untersucht wurden. Ich will auf dieselben nicht näher eingehen; ich habe durch dieselben die Ueberzeugung gewonnen, dass nach dem Tode des Thieres der Sauerstoffgehalt und die Temperaturverhältnisse der Gewebe schnell so ungünstige werden, dass das Wachsthum der Schimmelpilze alsbald sistirt und ein neues Auskeimen von Sporen nicht mehr statt hat.[1]) Ich habe deshalb keinen Anstand ge-

[1]) Bringt man z. B. ein Lungenstück, dessen Gefässe ganz vollgestopft sind mit Sporen, in den Brütschrank, so findet zwar ein massenhaftes diffuses

nommen, die auch an nicht mehr ganz frischen Leichentheilen erhobenen Befunde zu verwerthen, wenn sonst die Erhaltung der histologischen Verhältnisse eine gute war. —

Ein grosser Werth wurde von vornherein auf die frische mikroskopische Untersuchung der Organe gelegt, da dieselbe uns allein in den Stand setzt, uns genügend über die Verbreitung der pathologischen Veränderungen in den Organen und besonders über die Verbreitung der Schimmelpilzwucherungen zu orientiren. Es wäre natürlich technisch kaum ausführbar und auch nicht lohnend, die Organe so vieler und z. Th. auch grosser Thiere an Uebersichtsschnitten der gehärteten Organe, die sonst unbedingt nothwendig sind, zu studiren. Zur besseren Sichtbarmachung der Pilze habe ich, wie allgemein üblich, Zusatz von Essigsäure und Natronlauge verwandt. Im Uebrigen geschah die frische Untersuchung am Zupfpräparat und namentlich am Gefrierschnitt.

Zur Fixirung der Organe habe ich zumeist Formol-Alkohol (Formol 10 %, 70 %iger Alc. 90 %) verwandt und bin damit sehr zufrieden gewesen, besonders wegen der sehr guten Färbbarkeit der Schnitte, die allerdings besonders hervortritt, wenn man das Material alsbald nach der Gewinnung verarbeitet. Ich habe gelegentlich auch andere Fixirungsmittel gebraucht: Müller'sche Fl.-Formol, Sublimat, Flemming'sche Lösung.

Gefärbt wurden die Schnitte, welche ausschliesslich nach Celloidineinbettung hergestellt wurden, mit Hämatoxylin (namentlich mit der Methode van Gieson's), mit Methylenblau und mit der Weigert'schen Bakterien- resp. Fibrinfärbung. Unter Umständen kamen natürlich auch noch andere Färbemethoden in Betracht, so z. B. die der elastischen Fasern.

Gegenüber den gewöhnlichen Bakterien- und auch anderen Färbungen verhalten sich die Mycelien des Aspergillus fumigatus ganz verschieden. Manchmal — so war es besonders bei den menschlichen Mykosen — färben sich die Fäden prachtvoll mit Hämatoxylin, manchmal besser mit Methylenblau oder dem Weigert'schen Verfahren, [1]) in anderen Fällen wiederum gelingt eine Färbung überhaupt nur sehr schwer. Ganz besonders intensiv werden durch die Weigert'sche Methode die gequollenen und die auskeimenden Sporen, sowie die eigenthümlichen von Lichtheim als „aktinomycesähnlich" bezeichneten Wachsthumsformen gefärbt, wie das ja auch schon von früheren Untersuchern (Lichtheim, Ribbert u. A.) hervorgehoben ist.

In der Tabelle sind die Versuche in der Reihenfolge, in der sie

---

Wachsthum an der Oberfläche statt, aber keine Spur im Innern des Gewebes. Ausserdem fehlen selbstverständlich die Veränderungen, welche wir beim Schimmelwachsthum im lebenden Gewebe immer finden.

[1]) Bei diesem habe ich in letzterer Zeit einen kleinen Kunstgriff angewandt, durch den man auch bei Celloidinpräparaten ausserordentlich saubere Bilder erhält: Bei der Bakterientärbung werden dem zur Entfärbung zu benützenden Anilinöl eine Anzahl Krystalle reinen Jods zugesetzt, bis die Flüssigkeit eine dunkelbraune Färbung annimmt. Entfärbt man mit dieser, so wird so ziemlich alles, was nicht nach Gram färbbares Bakterium ist, sehr rein entfärbt, ausserdem wird das Celloidin vollkommen farblos. Bei der Fibrinfärbung wendet man dieselbe Flüssigkeit an, aber erst, nachdem die Schnitte durch die gewöhnliche Anilin-Xylolmischung vollständig entwässert sind. Dies Verfahren ist namentlich sehr zweckmässig bei Fibrin, das an die Organoberfläche ausgeschieden ist, weil die hier gewöhnlich sehr störende Mitfärbung des Celloidins vollständig wegfällt.

thatsächlich ausgeführt worden sind, aufgezählt. Bei der genaueren Beschreibung habe ich ebenfalls im Ganzen diese Reihenfolge eingehalten (nur einige gleichartige Versuche sind zusammengefasst worden), weil daraus am besten die Gründe für das eingeschlagene Verfahren, der leitende Ideengang, erkennbar sind.

Schon ein flüchtiger Ueberblick über die Tabelle zeigt, dass die Versuchsreihe eine grosse Zahl von Misserfolgen aufweist, was die Erzeugung grösserer Schimmelherde, auf die es ja hauptsächlich ankam, betrifft. Auch das ideale Ziel, einen Process, vollständig analog dem der Lungenverschimmelung beim Menschen in der von uns angenommenen typischen Form, zu erhalten, ist nicht erreicht. Dazu war allerdings auch die Hoffnung von Anfang an nur gering. Abgesehen davon aber hat sich eine so reiche Fülle interessanter Beobachtungen ergeben, dass mir eine Mittheilung aller Befunde, auch der mit negativem Ausfall, in ausführlicher Form geboten erscheint.

Auf die Hauptresultate werde ich zusammenfassend am Schlusse zurückkommen.

b. Tabelle der angestellten Versuche.

Nr. des Versuchsprotokolls.	Versuchsthier.	Anordnung des Versuchs.	Dauer.	Befund	
				makroskopisch.	mikroskopisch.
I.	Kaninchen.	Injection einer Sporenemulsion (ca. 8 ccm) in die ven. jugul.	† in der Nacht vom 9. zum 10. Tage p. o.	Typische Pseudotuberculosis. Kolossale Massen von Knötchen und einige grössere Herde in den Lungen.	Ueberall in den Knötchen Mycelien und zahlreiche Riesenzellen. Fast überall die schönsten LICHTHEIM'schen „aktinomycesähnlichen" Formen; ausserdem in einem grösseren Lungenherde weitverbreitete Mycelwucherungen und Nekrose des Gewebes (Betheiligung von Kokken).
II.	Katze.	5 ccm dichte Sporenaufschwemmung in die vena jugul.	Getödtet 8×24 St. p. o.	Starke Schwellung der Nieren. Punktförmige Blutungen in der Rinde. Kleine Herde (Abscesse) der Marksubstanz.	Diffuse Nephritis. In den Markabscessen dichte Schimmelmycelien. Keine Bakterien. Keine Erkrankung anderer Organe.

Nr. des Versuchs-protokolls.	Versuchs-thier.	Anordnung des Versuchs.	Dauer.	Befund	
				makroskopisch.	mikroskopisch.
III.	Katze.	In die Trachea (Tracheotomie) werden Bröckel von Asperg.-Brotcultur gebracht, ausserdem 2 ccm Sporenaufschwemmung in die Trachea eingespritzt.	Getödtet nach 18 Tagen.	—	—
IV.	Kräftiger junger Hund.	5 ccm einer Bouilloncultur aus einer älteren Agarcultur von Staphylococc. aur. (Osteomyelitis) in die vena jugularis. In die Trachea (Tracheotomie) grosse Stücke von Aspergillus-Brotcultur.	Ist nach kurzer Krankheit sehr bald wieder völlig normal. Wird zu Versuch VIII verwandt.	—	—
V.	Kaninchen.	Einblasen von Sporenstaub in die eröffnete Trachea.	Stirbt nicht.	—	—
VI.	Katze.	Injection von Eiterkokken (aus einem Furunkel cultivirt) in die vena jugularis. Zahlreiche Krümel von Schimmel-Brotcultur in die Trachea.	† 6 Tage p. o.	Abscedirung um d. Trachealwunde. Schwere eiterige Bronchitis, pneumonische Herde.	Pneumonia verminosa. Nirgends Schimmel.
VII.	Kräftiger, junger Foxterrier.	Bouilloncultur von Furunkelkokken mit beigemischten Wachskugeln und Bröckeln von Aspergillusbrotcultur in die vena jugularis. In die Trachea grosse Stücke von Schimmelbrotcultur.	Hat längere Zeit eine Trachealfistel, ist sonst bald wieder völlig normal. Wird später zu einem anderen Versuche verwendet.	—	—

Nr. des Versuchs-protokolls.	Ver-suchs-thier.	Anordnung des Versuches.	Dauer.	Befund	
				makroskopisch.	mikroskopisch.
VIII.	Hund (der zum Versuch IV benutzte).	Zu einer dichten Aufschwemmung von Aspergillussporen werden Stückchen einer frischen Brotcultur u. ausserdem Bouillon-cultur von Staphylo- und Streptokokken (aus einer complicirten vereiterten Fractur gezüchtet) hinzugefügt und davon 15 ccm in die vena jugularis injic.	† 4 × 24 St. p. o.	Pyämie.	In den Lungen (neben dem Kokkenbefund) nur sehr spärliche ausgekeimte Sporen, in den anderen Organen überhaupt kein Wachsthum d. Schimmels.
IX.	Ganz junger Hund, dem ca. 3 Wochen vorher schon ohne nachweisbares Resultat Brotculturpartikel in die Trachea eingeführt waren.	8 ccm einer Sporenaufschwemmung, welcher virulente Staphylo- und Streptokokken beigemischt sind, in die vena jugularis.	† 16 Stunden p. inj.	Zahlreiche Herde in den Lungen vom Aussehen kleiner hämorrhagischer Infarkte.	In der Lunge sehr zahlreiche Kokkenembolieen, beginnende Abscessbildung, reichliches Auswachsen der Schimmelsporen in d. Gefässen (Durchwachsung der Gefässwand).
X.	Hund. (Bereits zu Versuch VII benutzt.)	15 ccm Aufschwemmung von Sporen und Bröckeln in die vena jugularis. Beimischung einer verdünnten Cultur von Staphyloc. aur. von einem frischen Osteomyelitisfall.	Getödtet 6 Tage nach dem Eingriff.	Sehr zahlreiche, in Ausheilung begriffene Lungenabscesse. Grosse Schimmelmassen in den Gefässen.	Keine Spur von Auswachsen des eingebrachten Schimmels.

Nr. des Versuchs-protokolls.	Ver-suchs-thier.	Anordnung des Versuches.	Dauer.	Befund	
				makroskopisch.	mikroskopisch.
XI.	Hund.	In die vena jugularis 20 ccm Aufschwemmung von Sporen und Bröckeln von Schimmelbrotcultur, der eine geringe Menge einer Cultur v. Osteomyelitiskokken zugesetzt sind. 3 Tage später wird dem anscheinend ganz gesunden Thier durch Spray eine Sporenaufschwemmung in die eröffnete Trachea applicirt.	Wird 7 Tage nach dem 1. (4 Tage nach dem 2.) Versuch getödtet.	Zahlreiche Lungenabscesse. Reichlich Schleim in den grossen Bronchen und der Trachea mit weisslichen Bröckeln (Schimmelmycel). Lobulär-pneumonische Herde von eigenthümlichem Aussehen.	In einzelnen Lungenabscessen sehr charakteristische Verschimmelung (keine Fructification). „Riesenzellenpneumonie“.
XII.	Starker Foxterrier.	Injection von 20 ccm Aufschwemmung von Sporen und Bröckeln in die vena jugularis. Streptokokkeneiter (von einem anderen Hunde) mit Sporen und Bröckeln von Schimmelcultur in die Trachea.	In extr. getödtet 46 St. p. inf.	Grosse, bereits verflüssigte Lungenabscesse, schwere, beiderseitige, eiterige Pleuritis.	Kolossal schwere Streptokokkeninfection von den Bronchien aus, geringes Auskeimen von Schimmelsporen in einigen Gefässen.
XIII.	Kräftiger Schäferhund.	Reine Schimmelcultur (Sporen u. Bröckel) in die vena jugularis (12 ccm).	† 30—36 St. p. inf.	Pseudotuberculosis universalis.	Ueberall nur Schimmel in den Knötchen. Schwerste Nierenaffection.
XIV.	Grosser Lapin.	7 ccm eine dicke Aufschwemmung von Sporen mit einigen kleinen Bröckeln in die vena jugularis.	† 30—36 St. p. inf.	Pseudotuberkel u. grössere Herde in den Lungen. Knötchen in Leber und Niere.	In den grösseren Herden umfängliche Verschimmelung des Lungenparenchyms. Durchwucherung eines Bronchus u. Bildung v. Fruchtträgern in demselben. Keine Bakterien.

Nr. des Versuchsprotokolls.	Versuchsthier.	Anordnung des Versuches.	Dauer.	Befund	
				makroskopisch.	mikroskopisch.
XV u. XVI.	Tauben, früher (S. 62—65) beschrieben.	—	—	—	—
XVII.	Katze.	Injection einer Aufschwemmung, welche verhältnissmässig wenig Sporen, aber zahlreiche Bröckel enthält mit einer ganz geringen Menge Eiterkokken in die vena jugularis.	† 4 Tage und 16 Stunden p. o.	Kleine Lungenabscesse. Schwere doppelseitige eiterige Pleuritis und schwere fibrinös-eiterige Pericarditis.	Geringes Auswachsen von Schimmelfäden in den Lungenherden. Schimmelherde im Herzen und in der Niere.
XVIII.	Schäferhund.	Injection von 15 ccm Aufschwemmung von Sporen und Bröckeln in die vena jugularis; gleichzeitig einer geringen Menge von Osteomyelitiskokken.	† nach 6 Tagen.	Bereits makroskopisch erkennbare Verschimmelung d. Pleura. Zahlreiche Lungenabscesse.	Sehr reichliche Fructificationen auf der Pleura. Schimmelentwicklung in zahlreichen Abscessen, ausserdem nekrotische Herde, in denen nur Schimmelwucherung, keine Bakterien nachzuweisen waren.
XIX.	Hund (kräftiger Pinscher).	Injection einer sehr grossen Menge von Bröckeln in Kochsalzlösung in die vena jugularis.	† (resp. in extremis getödtet) nach 51 Stunden.	Grössere, nicht scharf abgegrenzte Herde in d. Lunge.	Schwere Verschimmelung eines grösseren embolisirten Arterienastes, Verschimmelung des umgebenden Lungengewebes und Bildung von Fructificationsorganen in den Alveolen. Zwischen den Schimmelfäden Bacillenhäufchen (zufällige Verunreinigung).

Nr. des Versuchsprotokolls.	Versuchsthier.	Anordnung des Versuches.	Dauer.	Befund	
				makroskopisch.	mikroskopisch.
XX.	Katze.	10 ccm Schimmelaufschwemmung mit einer geringen Menge Osteomyelitiskokken in die vena jugularis.	† nach 30 Stunden.	Ziemlich zahlreiche kleine Herdchen in d. Lungen.	Ueberall Schimmelentwicklung in den Herden, die manchmal einen verhältnissmässig grossen Umfang annimmt. In einigen der Herde sind Kokken, in anderen sind solche nicht nachweisbar.
XXI.	Grosser Lapin.	10 ccm Aufschwemmung von Sporen u. Bröckeln mit Zusatz einer geringen Menge von Osteomyelitiskokken in die vena jugularis.	† ca. 8—10 Stunden p. o.	Kleine Herdchen in den Lungen.	Eiterige Infiltration der Wandungen der verstopften Arterien. Bereits reichliches Auswachsen der Schimmelsporen.
XXII u. XXIII.	Tauben, auf S. 62 bis 65 beschrieben.	—	—	—	—
XXIV.	Hund.	15 ccm einer dicken Aufschwemmung von Sporen und Bröckeln, d. 2 ccm einer 24 stündigen Bouilloncultur von Osteomyelitiskokken zugesetzt waren, in die vena jugularis.	† 43 Stunden p. o.	Undeutlich abgegrenzte hämorrhagische Herde in den Lungen.	Kolossal reichliches gleichzeitiges Auswachsen von Schimmelsporen und Vermehrung von Kokken in den Lungencapillaren.
XXV.	Kaninchen.	Injection von Brotculturbröckeln in die vena jugularis.	† nach 2 Tagen.	Kleine käsige Herde in den Lungen.	In den Knötchen nur geringes Auswachsen der Schimmelsporen.
XXVI.	„	„	† nach 4 Tagen.	„	„
XXVII.	Kräftige Schäferhündin.	Am 14. IV. Injection von 5 ccm Sporenaufschwemmung in die rechte Pleurahöhle durch Einstichkanüle. Unmittelbar im An-	Getödtet am 22. VIII.	Lungen erscheinen fast vollständig normal, Pleura überall glatt und spiegelnd, Spuren von Verwach-	An den Arterien vielfach der Ausgang einer abgelaufenen Thrombose durch Organisation und Wiederherstellung des Lumens.

Nr. des Versuchsprotokolls.	Versuchsthier.	Anordnung des Versuches.	Dauer.	Befund	
				makroskopisch.	mikroskopisch.
		schluss daran wird die Trachea eröffnet und durch einen Trichter 15 ccm eine Sporenaufschwemmung und zahlreiche Bröckel, denen etwas Osteomyelitiskokkencultur zugesetzt ist, einlaufen gelassen. Am 20. IV. 10 ccm Bröckel und Sporen in die vena jugularis und 5 ccm Sporenaufschwemmung in die linke Pleura. Am 27. IV. abermals grosse Mengen von Bröckeln in die vena jugularis. Am 4. VI. 15 ccm einer dicken Aufschwemmung von Sporen und Bröckeln in die rechte Pleurahöhle. (cf. ausserdem Vers. XXXX.)		sungen rechts hinten oben.	Sonst nichts Pathologisches. In den Nieren Narben, offenbar von mykotischen Herden herrührend.
XXIX.	Hund.	Injection von 10 ccm einer Aufschwemmung von Bröckeln u. Sporen in die vena jugularis. Gleichzeitiges Einbringen eines grossen Stückes trockner Brotcultur in die Bronchien von einer Tracheotomiewunde aus. 5 Tage später Spray von Sporenemulsion in die wiedereröffnete Trachea.	Getödtet 20 Tage nach dem ersten Versuch.	In der einen Lunge eine kleine Höhle, an deren Wandung ein weisslicher Rasen, anscheinend Schimmel erkennbar ist.	In den Bronchien und in der Höhle dichte Schimmelmycelwucherungen, die aber nicht in das Gewebe eindringen.
XXX.	Katze.	Einspritzung von 10 ccm Sporen und Bröckelaufschwemmung in die rechte Pleurahöhle, 18 Tage später	Getödtet 23 Tage nach dem ersten Versuch.	Grünliche Verfärbung des mediastinalen Bindegewebes.	Im Bindegewebe, in Fibrin und Granulationsgewebe eingeschlossene Köpfchen und Sporen; keine

Nr. des Versuchs-protokolls.	Versuchs-thier.	Anordnung des Versuches.	Dauer.	Befund	
				makroskopisch.	mikroskopisch.
		die gleiche Menge in die linke Pleura.			Spur von Auswachsen.
XXXI.	Kaninchen.	Injection von 10 ccm Bröckel- und Sporenaufschwemmung in die rechte Pleura (resp. Lunge). (Ausserdem wurde bei dem Thier eine beiderseitige Einimpfung von Sporen in die Cornea vorgenommen.)	Getödtet nach 9 Tagen.	Kolossaler, von dem Einstich ausgehender Abscess der Lunge, in dem Stichkanal makroskopisch leicht erkennbare grünliche Schimmelmassen. (Ausserdem Hypopyonkeratitis.)	Der Abscess ist durch Kokken hervorgerufen. Im Bereich derselben kein nennenswerthes Auswachsen der Sporen. In der Umgebung zahlreiche Knötchen mit Riesenzellen, welche „actinomycesähnliche“ Wachsthumsformen einschliessen.
XXXII.	„	Impfung der Cornea durch Einspritzung von Sporen.	Getödtet nach 3 × 24 Stunden.	Hypopyonkeratitis.	—
XXXIII u. XXXIV.	Weisse Mäuse.	Injection von Sporen in die Pleura.	XXXIII nach 3 × 24 Stunden getödtet. XXXIV bleibt am Leben.	—	—
XXXV.	Meerschweinchen.	Mit Einstichkanüle werden 10 ccm einer dicken Sporen- und Bröckelaufschwemmung in die Pleurahöhle injicirt.	3 × 24 Stunden p. o. getödtet.	Diffuse Pleuritis und Pericarditis.	Schimmelwucherung auf der Pleura (s. ausführl. Protokoll). Keine Bakterien.
XXXVI.	„	„	† in der Nacht vom 5. zum 6. Tage p. o.	„	„
XXXVII.	Kaninchen.	Einspritzung von 10 ccm einer Bröckel- u. Sporenaufschwemmung in die Pleura. Ausserdem mehrere grosse Bröckel in die Bauchhöhle.	† in der Nacht vom 5. zum 6. Tage p. o.	Diffuse Peritonitis pseudo-tuberculosa. Knötchen in allen Organen. Schwere Nierenaffection.	In allen Knötchen nur Schimmelmycel, keine Bakterien. Eigenthümliche Verschimmelung der Pleura (cf. ausführliches Protokoll).

Nr. des Versuchs-protokolls.	Ver-suchs-thier.	Anordnung des Versuches.	Dauer.	Befund	
				makroskopisch.	mikroskopisch.
XXXVIII.	Meer-schwein-chen.	Ebenso wie XXXVII, nur ist die in die Pleura eingebrachte Masse geringer (7—8 ccm).	48 Stunden p. o. schwer-krank getödtet.	Geringe Peritonitis pseudotuberculosa. Pleuritis und Pericarditis diffusa.	Schwere Verschimmelung der Pleura und des mediastinalen Bindegewebes. Verschimmelung einer Lungenvene (cf. ausführliches Protokoll). Keine Bakterien.
XXXIX.	„	Bröckel in die Bauchhöhle.	3×24 Stunden p. o. schwer-krank getödtet.	Darmperforation. Abgekapselte eiterige Peritonitis. Peritonitis pseudotuberculosa diffusa geringen Grades.	In den Pseudotuberkeln Mycelfäden.
XXXX.	Der zu Versuch XXVII gebrauchte Hund.	Stücke von einer mit Schimmelsporen injicirten Lunge u. Niere eines frisch getödteten Meerschweinchens, sowie eine mit Sporen injicirte Hornhaut desselben Thieres und eine ebenso behandelte vom Schwein in die Bauchhöhle.	4×24 Stunden p. o. getödtet.	Die Stücke sind glatt in das grosse Netz eingeheilt.	Keine Spur eines Auswachsens der eingebrachten Sporen (an den eingebrachten Organen im übrigen sehr complicirte Veränderungen, cf. Protokoll).

c. Protokolle der Versuche.

Versuch I.

Derselbe wurde schon im Anfang December 1896 angestellt mit den eben von dem frischen menschlichen Fall (Fall I) gewonnenen Culturen, während die übrigen in zusammenhängender Reihe erst im Frühjahr und Sommer 1898 vorgenommen wurden. Derselbe repräsentirte das Bild der Pseutotuberculosis aspergillina in geradezu klassischer Form.

Dem Kaninchen wurden ca. 8 ccm einer ziemlich dichten Sporenaufschwemmung in die Vena jugularis eingespritzt. Das Thier starb trotz dieser sehr reichlichen Menge erst in der Nacht vom 9. zum 10. Tage nach dem Eingriff.

Die Organe, besonders die Lungen und die Leber boten makrosko-

pisch einen Anblick, der ganz ausserordentlich an das Bild der acuten Miliartuberkulose des Menschen erinnerte. Namentlich waren die Lungen ganz kolossal dicht durchsetzt mit weisslichen, vielfach confluirenden Knötchen. An einer Stelle des linken Lappens fand sich auch ein etwas grösserer, keilförmiger, fester, weisslicher Herd.

Aber auch mikroskopisch besassen die Knötchen eine sehr auffallende Aehnlichkeit mit echten Tuberkeln, die besonders dadurch hervortrat, dass sich grosse Mengen von Riesenzellen fanden, welche durchaus den Habitus der LANGHANS'schen Tuberkelriesenzellen boten.

Mikroskopisch zeigten sich die Knötchen in der Lunge so dicht aneinandergedrängt, dass vielfach auf grosse Strecken nur ganz wenige lufthaltige Alveolen zwischen ihnen übrig blieben. Jedes dieser Knötchen umfasst eine etwas wechselnde Anzahl von Alveolen, deren Wandungen häufig ganz unkenntlich geworden sind. In der Nähe sind häufig Durchschnitte kleiner Bronchien zu finden, welche dann zumeist mit eiterigem Inhalt gefüllt sind. Die Herde selbst bestehen z. Th. fast ganz aus dichten, dunkel gefärbten Leukocytenmassen, deren Kerne zumeist hochgradige Zerfallserscheinungen zeigen, manchmal finden sich aber zwischen Häufchen von Leukocyten grössere, hellere Elemente — „epithelioide" Zellen, wenn man will — und namentlich so gut wie immer die oben erwähnten Riesenzellen, welche häufig zu mehreren in einem Knötchen gelegen sind, sodass manchmal in einem einzigen Gesichtsfeld bei schwacher Vergrösserung eine ganze Anzahl derselben nachweisbar ist.

Die Riesensellen gleichen auch bei stärkerer Vergrösserung durchaus denen bei der Tuberkulose, sie enthalten also peripherisch angeordnete Kerne und zwar fast noch regelmässiger peripherisch gelegene, als bei den Tuberkelriesenzellen und ein homogenes Protoplasma, von dem aus sich manchmal auch lange Ausläufer in die Umgebung erstrecken.

Höchst charakteristisch wird nun das Bild, wenn man die Schnitte mit der WEIGERT'schen Bakterien- oder Fibrinfärbung behandelt (nach Vorfärbung mit Carmin). Man sieht nämlich in allen diesen Herden sehr schöne dunkelblau gefärbte Schimmelvegetationen und zwar so gut, wie ausnahmslos in den von LICHTHEIM zuerst genau beschriebenen aktinomycesähnlichen Wachsthumsformen. (s. o.). In solchen Massen, wie in den hier vorliegenden Präparaten, habe ich dieselben in keinem Falle wieder getroffen, auch niemals in so unglaublicher Mannigfaltigkeit der Form.

Man sieht, wie das auch LICHTHEIM bereits genau auseinandergesetzt und abgebildet hat, im Centrum dieser Gebilde entweder ein kreisrundes, sehr scharf begrenztes, ganz ungefärbtes Korn — zweifellos eine veränderte Spore — oder aber einen längeren, breiteren, manchmal auch verzweigten Faden, dessen Mitte ebenfalls ganz ungefärbt sein kann, während die Conturen dunkelblau gefärbt scharf hervortreten — zweifellos ein ausgewachsener, allerdings stark veränderter Schimmelfaden. An manchen solchen Fäden erscheint allerdings in dem farblosen Inhalt ein intensiv gefärbter centraler Strich.

Von diesen Sporen oder Fäden aus gehen nun nach allen Seiten dichte, strahlenförmige feinere oder gröbere Ausläufer ab, die von verschiedener Länge sind und entweder spitz oder mit einer leichten, kolbigen Anschwellung endigen. Ich konnte im Schnitte solche Fäden von ca. 0,15 mm Länge messen, doch lassen sich (namentlich im frischen Isolationspräparat) sicher noch grössere darstellen. Manchmal geht eine ganze Reihe von solchen Fäden von einem gemeinsamen Centrum ab und dann entsteht eine sehr complicirte Sternfigur mit ungeheuren Mengen von secundären Strahlen an

den Hauptstrahlen, welche namentlich bei stärkerer Vergrösserung so merkwürdig und charakteristisch aussehen und zugleich einen so zierlichen Anblick gewähren, dass man es eigentlich niemals mit etwas Anderem verwechseln kann.

Ich habe schon oben bemerkt (S. 74), dass ich die Uebereinstimmung mit Aktinomyces nicht so weitgehend finden kann wie LICHTHEIM, ja zum Vergleich herangezogene Präparate von menschlicher Aktinomykose der Lungen, liessen diese Aehnlichkeit fast ganz vermissen. Sehr viel grösser ist die Letztere mit gewissen Formen der Aktinomycesdrusen bei Thieren, namentlich bei Zungenaktinomykose des Rindes und in (offenbar seltenen) Fällen von Lungenaktinomykose des gleichen Thieres. Nach gelegentlichen Aeusserungen scheint BOSTROEM diese letzteren Formen übrigens gar nicht als zur echten Aktinomykose gehörig zu betrachten, sondern hält sie in der That ebenfalls für degenerative Schimmelpilzwucherungen.

Man kann diese Gebilde, nebenbei gesagt, auch bereits sehr gut im frischen Zupfpräparat in den Organen mit Pseudotuberkulosis aspergillina — besonders wenn sie so massenhaft sind, wie in diesem Falle, nach Aufhellung mit Lauge nachweisen.

Diese Gebilde, die man mit LICHTHEIM wohl als Degenerationsformen resp. als degenerative Entwicklungsformen zu betrachten hat, liegen z. Th. frei, von Eiterkörperchen umgeben, im Gewebe; ein grosser Theil liegt aber sehr deutlich innerhalb der oben erwähnten Riesenzellen, die dann eine enorme Grösse erreichen und 3—4 und mehr solche Strahlenkörper einschliessen können. (S. Fig. 14.)

In vielen ist die Färbung der Gebilde nicht so schön, wie in den ausserhalb gelegenen, sodass die Einzelheiten lange nicht so deutlich hervortreten; man hat in der That den Eindruck, wie das auch RIBBERT angenommen hat, dass die Pilze in diesen Zellen schliesslich zum Absterben gebracht werden.

Ein sehr merkwürdiges Gebilde dieser Art bestand aus mehreren radiär gerichteten Fäden, welche an den peripheren Enden ziemlich spitz ausliefen, während die senkrecht zu diesen gestellten secundären Strahlen zugleich niedriger wurden. Es entsteht dadurch ein Bild, welches sehr lebhaft an das Aussehen von Farrenblättern erinnert.

Sehr wesentlich anders als die oben beschriebene „Pseudotuberkulose" der Lunge verhielt sich der oben erwähnte grössere Herd in der linken Lunge. Hier zeigte sich mikroskopisch, dass er durch Verschluss des zuführenden arteriellen Astes entstanden war, der noch jetzt auf eine ziemliche Strecke von Thrombusmassen verschlossen ist. Letztere enthalten übrigens an verschiedenen Stellen zierliche, sternförmige Mycelbildungen. Der Herd selbst ist durch eine schmale Zone eiteriger Infiltration von dem übrigen Lungengewebe getrennt und befindet sich zum weitaus grössten Theil im Zustande völliger Nekrose, in der allerdings die einzelnen Gewebsbestandtheile, wenn auch kernlos, noch deutlich zu erkennen sind. Das Gewebe ist ausserdem ziemlich reichlich von Leukocyten durchsetzt und enthält ausserdem sehr dichte Schimmelmycelgeflechte, die die Alveolen umspinnen und namentlich dicht in grösseren Lumina entwickelt sind, bei denen es, da die Untersuchung nicht an Serienschnitten erfolgt war, nicht ganz sicher entscheiden liess, ob es sich um nekrotische Bronchial- oder Gefässwände handelt. Fruchtköpfe waren übrigens nirgends zu sehen. Eine sehr eigenthümliche Veränderung fand sich hier nun ausserdem an der Pleura, die, wie wir später noch sehen werden, die verschiedensten Veränderungen bei den experimentellen Mykosen dargeboten hat: Ueber einem Theile des Herdes und zwar demjenigen, der unmittelbar an erhaltenes Gewebe angrenzt, ist die Pleura sehr

stark verdickt, hauptsächlich durch die Einlagerung dichter Haufen zerfallener Kerne, welche die einzelnen Bindegewebsbündel weit auseinanderdrängen. In diesen Kernhaufen finden sich zahlreiche, meist mehrfach verzweigte Schimmelfäden. Unter diesem Infiltrate ist die oberflächlichste Schicht der Pleura noch gut erhalten, die Bindegewebskerne gut färbbar, zwischen ihnen wohlerhaltene Leukocyten.

An einer circumscripten Stelle des Herdes fanden sich übrigens einige Häufchen nach GRAM färbbarer Kokken. Innerhalb und unter der Pleura in dem afficirten Abschnitt war dagegen nichts von Bakterien nachweisbar. —

In der Leber finden sich die Knötchen in solcher Menge, wie man sie selbst in den hochgradigsten Fällen von Miliartuberkulose des Menschen kaum antreffen wird; sie sind hier den „echten" Tuberkeln fast noch ähnlicher, wie die Knötchen der Lungen. Sie sitzen zumeist im Bereich der Capsula Glissonii, oder in deren nächster Umgebung, sie kommen aber auch näher der Vena centralis vor. Sie sind häufig nicht so reich an kleinen Leukocytenkernen, wie die Lungenherde, sondern bestehen mehr aus grösseren Zellen mit blasserem Kern. In den meisten finden sich eine oder mehrere Riesenzellen, welche wieder völlig den Tuberkelriesenzellen gleichen. Sehr vielfach confluiren die Knötchen zu grösseren rosettenförmigen Herden. In fast allen lässt sich nun wiederum Schimmel nachweisen und zwar zumeist in Form kurzer, wenig verzweigter, anscheinend verkümmerter Mycelfäden. Einzelne haben einen vollkommen glatten Contur, bei anderen erkennt man bei stärkerer Vergrösserung feine, senkrecht abgehende, spärliche Spitzchen, bei wieder anderen finden wir die schönsten Strahlenbildungen, ganz ähnlich wie in der Lunge. —

Die Affection der Niere ist zwar eine schwere, aber doch nicht so ausgebreitet, wie man nach anderen Versuchen und nach der ungeheueren Anzahl von Herden in den Lungen und der Leber erwarten könnte. Es finden sich etwas grössere Herde in den Nieren, welche sich streifenförmig in der Richtung der Markstrahlen in die Tiefe fortsetzen. Dieselben bestehen entweder aus einer grossen, einheitlichen Masse, die fast ausschliesslich von zerfallenen Eiterkörperchen, welche die nekrotische Nierensubstanz fast ganz verdecken, gebildet wird oder aus einer grösseren Menge von Knötchen von gleicher Beschaffenheit, zwischen denen noch Nierengewebe, wenn auch ziemlich reichlich mit Leukocyten infiltrirt, erkennbar ist.

Ausserdem sind noch eine Anzahl kleinerer Herde vorhanden, die sich häufig deutlich aus Glomerulis entwickeln. Kleinere streifenförmige Herde finden sich ausserdem in der Marksubstanz.

In allen diesen Herden lässt sich Schimmel nachweisen und zwar einmal in Form gröberer nebeneinander gelegener Fäden oder verzweigter Mycelien, oder aber in Form der eigenthümlichen Strahlenkörper. Letztere finden wir hauptsächlich in knötchenförmigen Eiterzellenanhäufungen am Rande der grösseren Herde.

Versuch II.

Am 18. II. 98 werden einer kräftigen, hellgrauen Katze etwas über 5 ccm einer grünlichen Aufschwemmung von Sporen in die Vena jugularis injicirt. — Zuerst eigenthümliche Motilitäts- und Gleichgewichtsstörungen, starkes Zittern. In den nächsten Tagen erscheint das Thier aber ganz munter. Am 22. verminderte Fresslust, am 23. und 24. Nahrungsaufnahme = 0. Das Thier wird sehr mager und schwach.

Wird am 26. II., also 8 × 24 St. p. o. durch Chloroform getödtet.

Bei der Section finden sich die Nieren sichtlich vergrössert, wie stark geschwollen, die Kapsel stark gespannt. An der (wie gewöhnlich gelblichen) Oberfläche eine Anzahl punktförmiger Hämorrhagieen. Ausserdem in der Marksubstanz einige etwas über stecknadelkopfgrosse, weissliche Herde, in welchen sich bei der frischen Untersuchung Mycelwucherungen nachweisen lassen.

Im ganzen übrigen Körper keine auffallenden Veränderungen.

Mikroskopisch genauer untersucht wurden am gefärbten Schnitt die Nieren nach vorausgegangener Härtung in Sublimat (Subl. 3 %, Essigsäure 1 %):

Die Glomeruli sind vielfach von der Kapsel abgedrängt durch Anhäufung von scholligen Massen im Kapselraum, die häufig noch Kerne resp. Kernreste einschliessen. Das Kapselepithel sowohl, wie das der Schlingen ist vielfach sehr deutlich geschwollen, manchmal auch abschilfernd. In den Glomerulusschlingen ziemlich zahlreiche Leukocyten.

An vielen Glomerulis sind einzelne Schlingen sehr stark ausgedehnt durch eine homogene, mit Hämatoxylin sehr intensiv gefärbte Füllungsmasse. —

In den gewundenen Kanälchen sind die Epithelzellen infolge des reichlichen Fettgehaltes sehr gross, in den meisten erscheint dasselbe aber sonst nicht verändert, der Kern ist schön färbbar. In anderen sind aber einzelne Epithelzellen abgelöst, an der Oberfläche zerklüftet, der Kern homogen, manchmal unregelmässig und zackig gestaltet, sehr intensiv gefärbt; in anderen wiederum ist der Kern überhaupt nicht mehr nachweisbar. An den Stellen, an denen der Zerfall am weitesten vorgeschritten ist, bemerkt man nichts von der normalen Epithelbekleidung, sondern der ganze Raum innerhalb der Tunica propria ist erfüllt mit einem, grosse Vacuolen einschliessenden, Netzwerk, in dem hier und da ein Leukocytenkern zum Vorschein kommt. Die Harnkanälchen enthalten vielfach Cylinder, die theils sehr den Massen ähneln, welche wir aus dem Zerfall der Epithelzellen entstehen sehen, theils aus feinen Körnern zusammengesetzt sind oder auch ganz homogen, durch Hämatoxylin sowohl, wie bei der WEIGERT'schen Bakterientärbung gleichmässig dunkel gefärbt erscheinen; schliesslich enthalten die Rindenkanälchen hier und da rothe Blutkörperchen. In den besser erhaltenen Kanälchen in der Umgebung der Herde stärkeren Zerfalls sieht man vielfach Mitosen in den Epithelzellen und zwar häufig gerade in den am stärksten fetthaltigen.

In einigen Rindenkanälchen sind eigenthümliche, sehr grosse, mehrkernige (nicht fetthaltige) Epithelzellen (Riesenzellen) vorhanden.

Im Zwischengewebe, namentlich in nächster Nähe der Oberfläche finden sich vielfach kleine Rundzelleninfiltrate, manchmal deutlich in der Umgebung der Glomeruli.

Auch in den Epithelzellen der geraden Kanälchen des Markes (Sammelröhren und HENLE'schen Schleifen) kommen schön ausgebildete Mitosen ziemlich zahlreich vor. In den Capillargetässen stecken reichliche Leukocyten, verstreute solche von der Form der gewöhnlichen polymorphkernigen Wanderzellen sind auch im Zwischengewebe.

In den Markkanälchen sind wieder zahlreiche Cylinder, hier und da auch Degenerationen von Epithelzellen.

Die oben erwähnten kleinen Abscesse sind streifenförmig gestaltet, in der Hauptsache aus Eiterkörperchen zusammengesetzt, welche namentlich im Centrum starke Zerfallserscheinungen zeigen. Zwischen diesen sind Klümpchen knorrigen Mycels eingebettet, das sich ziemlich gut mit Hämatoxylin

und Carmin, aber nur sehr wenig mit der WEIGERT'schen Bakterienfärbung färben lässt. Bakterien finden sich nirgends.

Im Centrum der Herde sind Harnkanälchen nicht mehr nachweisbar, während dieselben an der Peripherie meist noch sehr deutlich zwischen den Eiterkörperchen erkennbar sind; am Rande finden sich hier und da Epithelzellen in mitotischer Theilung, von Eiterkörperchen umgeben. Die Abscesse sind ziemlich scharf abgegrenzt, doch findet sich eine leichte Infiltration mit Leukocyten in der Umgebung, auch die Sammelröhren in der Nähe sind vielfach mit zerfallenen Eiterkörperchen gefüllt.

Epikrise: Es finden sich trotz reichlicher Sporeninjection in die Blutbahn nach 8 Tagen ausser in einigen, im Ganzen recht unbedeutenden Abscessen in der Marksubstanz der Niere keine Schimmelwucherungen im ganzen Körper. Dagegen liess sich eine recht schwere diffuse Nierenaffection mit degenerativen und progressiven Veränderungen in den Glomerulis und den verschiedenen gewundenen und geraden Kanälchen, sowie kleinzellige Infiltrate im Zwischengewebe nachweisen. Im Ganzen finden sich also Bilder, welche an die bei diffuser, frischer Nephritis beim Menschen erinnern.

Ob dieselben allein auf die Wirkung der eingespritzten Schimmelsporen zurückzuführen sind, oder ob es sich um ein (allerdings nicht sehr wahrscheinliches) zufälliges Zusammentreffen handelt, kann nicht entschieden werden, da ein gleicher Fall nicht wieder zur Beobachtung kam.

Versuch III.

Am 18. II. werden einer dunkelgrauen Katze Stücke einer frischen Aspergilluscultur auf Brotkrume (5 Tage vorher angelegt) in die Trachea nach Tracheotomie eingebracht, ausserdem werden nach ca. 2 ccm einer Sporenaufschwemmung in die Trachea injicirt. Keine Störungen, weder unmittelbar im Anschluss an den Eingriff, noch später. Wird nach 18 Tagen getödtet: Bronchien und Lungen sind vollkommen intact.

Versuch IV.

Einem kräftigen jungen Hund wird am 22. II. 98 zuerst eine 4 Stunden alte Cultur von Staphylococcus aureus, die einem im November 97 beobachteten Osteomyelitisfalle entstammten, in die Vena jugularis injicirt (5 ccm). Dann wird die Trachea weit eröffnet und grosse Stücke mit Aspergillus fumigatus durchwachsener Brotkrume werden in dieselbe eingebracht und mittelst einer mit Watte umwickelten Sonde tief in die Lungen gestossen. Es treten keine Hustenstösse ein (Morphium-Aethernarkose).

Der Hund erscheint am nächsten Tage krank, unruhig und frisst fast gar nichts; erholt sich dann aber sehr schnell und ist einige Tage darauf wieder ganz normal.

Wird später zu dem Versuch VIII verwendet.

Versuch V u. VI v. Tabelle.

Versuch VII.

Einem kräftigen jungen Foxterrier wird zuerst in die Jugularis injicirt eine Bouilloncultur von Eiterkokken aus einem Furunkel, in der

eine Anzahl Wachskugeln und einige kleine Bröckel von einer Aspergillus-Brotcultur suspendirt waren. In die weit eröffnete Trachea werden grosse Stücke Schimmelcultur eingebracht und tief in die Bronchien hinabgestossen, ohne dass Hustenreiz eintritt (Narkose).

In den nächsten Tagen erscheint das Thier ganz munter, behält aber einige Zeit eine Trachealfistel, aus der durch Hustenstösse von Zeit zu Zeit eiteriges Secret ausgeworfen wird, in dem Pilzelemente nicht gefunden werden konnten. —

Der Hund wird später zu Versuch X benutzt.

Versuch VIII.

Dem zum Versuch IV benutzten Hunde werden am 3. III. 98 (9 Tage nach dem ersten Versuche) ca. 15 ccm einer Aufschwemmung von Aspergillussporen, der ausserdem noch kleine Stückchen einer frischen Brotcultur von Schimmel und ein Theil einer 2 Tage alten Streptokokken-Bouilloncultur beigemischt sind, in die Vena jugularis injicirt. Am nächsten Tage ist das Thier schwer krank, scheint dann vorübergehend etwas besser zu werden, wird am 6. III. ganz apathisch und stirbt am 7. III. Morgens. Section 2 Stunden später.

In beiden Pleurahöhlen finden sich grosse Mengen eines stark getrübten und zugleich sanguinolenten Exsudates, aus dem sich nach kurzem Stehen eine dicke Eiterschicht absetzt. Beide Lungen sind mit kleineren und grösseren (bis kirschgrossen) hämorrhagischen Herden durchsetzt, über welchen die Pleura vielfach deutlich circumscripte Nekrose zeigt. Im Centrum der Herde häufig flüssiger Eiter. In diesen ragt in mehreren ein bereits makroskopisch leicht diagnosticirbarer, graugrünlicher Schimmelpfropf.

Grünliche Herde, anscheinend grösseren, stark veränderten Arteriendurchschnitten entsprechend, finden sich an mehreren Stellen.

Im Herzen ein erbsengrosser Abscess in der Vorderwand des rechten Ventrikels, ein kirschkerngrosser an der Hinterwand. Frische Pericarditis.

Sehr zahlreiche kleine weissliche Herde in beiden Nieren. Sonst nichts Auffallendes.

Bei der genaueren Untersuchung eines grösseren Lungenabscesses findet sich in der Mitte des Herdes eine unregelmässig gestaltete Höhle, deren Wandung von eiterigen Massen und nekrotischem Parenchym gebildet wird. In diesem Eiter befindet sich ein grosser Pfropf, aus Schimmel bestehend: Mycel, Köpfchen, grosse Massen von Sporen und Brotpartikelchen. Die Gefässwand, die diesen Pfropf ursprünglich umschlossen haben muss,[1]) ist auch nicht in Spuren mehr zu erkennen. An einem Schnitt ist der abführende Arterienstamm mit seinen Verzweigungen in der Längsrichtung getroffen. Er ist verschlossen durch einen obturirenden Pfropf, der an vielen Stellen schon mit der Wandung zusammenhängt. In dem Abscesseiter finden sich ausser den Schimmelmassen grosse Mengen von Streptokokken in grösseren Haufen und diffus durch den Eiter vertheilt, zum grossen Theil intracellulär gelegen. Die Schimmelmassen selbst sind zum grössten Theil ganz unverändert, namentlich an den Stellen, wo sie zu einem grösseren Klumpen zusammengeballt sind. Etwas entfernter von diesen finden sich

[1]) Es scheint mir aus verschiedenen Gründen nicht zweifelhaft, dass es sich hier nicht etwa um Residuen des beim ersten Versuch in die Bronchien gebrachten Schimmels handelt.

dann aber auch, unregelmässig im Eiter vertheilt, Sporen mit Erscheinungen eines beginnenden Auswachsens, doch ist die gebildete Sprosse stets nur ganz kurz, spitz endigend.

Am Rande eines solchen Schnittes durch einen grösseren Abscess findet sich aussərdem ein knötchenartiges Gebilde aus erhaltenen und zerfallenen Leukocyten zusammengesetzt, das eine jener eigenthümlichen „aktinomycesähnlichen“ Wachsthumsformen einschliesst.

Bei der mikroskopischen Untersuchung einiger kleinerer Herde liessen sich in denselben nun aber doch reichlichere Mycelentwicklungen nachweisen. In einem solchen Abscess waren um den centralen, aus Schimmel, Brotpartikeln und Kokkenmassen gebildeten Pfropf ausgewachsene verzweigte Mycelfäden, die manchmal auch ein dichtes Geflecht bilden und gut mit Hämatoxylin färbbar sind.

Einige rundliche Knötchen enthalten in ihrem Centrum eine kleine zierliche Mycelverzweigung, die von Leukocyten umschlossen wird, während die Peripherie aus einem grosszelligen Granulationsgewebe besteht. Diese Bilder scheinen mir mit grosser Wahrscheinlichkeit auf den ersten Versuch zurückzuführen zu sein.

An einer anderen Stelle findet sich auch ein etwas grösserer Herd, der ein weitverzweigtes, eine schöne Sternform bildendes, Mycel einschliesst. In diesem Herd, der fast ausschliesslich aus zerfallenen Eiterkörperchen und Schimmel besteht, finden sich keine Streptokokken, während ein dicht daneben gelegener, kleinerer, zahlreiche Eiterzellen mit Streptokokken, aber keine Schimmelvegetationen enthält. —

Einige kleine, im Querschnitte getroffene arterielle Gefässe enthalten eigenthümliche, aus grösseren und kleineren (leukocytären) zelligen Elementen zusammengesetzte, Pfröpfe, in welchen eine ganze Anzahl ausgekeimter Schimmelsporen zum Vorschein kommen.

Auf anderen Schnitten sind grössere Arterien im Querschnitt getroffen, welche eiterige, Schimmel und Kokken enthaltende thrombotische Massen einschliessen. In der Umgebung ist stets eine mehr weniger reichliche Abscedirung; in den Eiterkörperchen und zwischen denselben liegen zahlreiche Streptokokken und an wenigen Stellen Schimmelsporen mit beginnender Auskeimung.

Um diese Abscesse findet sich vielfach schon Bildung von Granulationsgewebe am Rande, das angrenzende Lungenparenchym ist sehr blutreich, vielfach auch hämorrhagisch.

Ausser den eben beschriebenen liessen sich nun aber andere Stellen auffinden, an denen die nekrotisirenden und abscedirenden Processe einen viel maligneren Charakter trugen. Es sind dies Herde, deren Centrum ein mit Bakterienmassen besetztes nekrotisches Gefäss bildet, während das umgebende Lungenparenchym mit Blut durchsetzt und in grosser Ausdehnung völlig nekrotisirt ist. In diesem nekrotischen Gewebe liegen geradezu kolossale Massen von Kokkenhaufen. Wo diese Herde die Oberfläche erreichen, ist auch die Pleura nekrotisch und es erscheint bei Bakterienfärbungen eine schon makroskopisch erkennbare, dicke, blaue Schicht, welche vollständig aus ungeheueren Kokkenmassen zusammengesetzt ist. In diesen Abschnitten ist nur eine geringe Schimmelentwicklung nachweisbar, doch sieht man zuweilen, z. B. in dem Lumen einer nekrotischen Arterie neben dicken Kokkenhaufen zahlreiche auskeimende Sporen.

Auch in den Bronchien, deren Epithel wohlerhalten erscheint, findet sich reichlich Eiter mit zahlreichen Kokken. Die Verzweigungen der Bronchialgefässe sind strotzend mit Blut gefüllt.

Die Herzabscesse haben durchaus die Beschaffenheit gewöhnlicher metastatischer Abscesse: Umfangreiche Nekrosen mit zahlreichen Kokken und eiteriger Demarcation. Nirgends eine Spur von Schimmel.

In den Nieren finden sich kleine, zumeist aus locker zusammenliegenden, blasigen Leukocyten zusammengesetzte Abscessherdchen, in denen zahlreiche, meist intracellulär gelegene Streptokokken vorhanden sind. Ausserdem einige dichte Herdchen mit Bindegewebswucherungen am Rande, die wahrscheinlich auf den ersten Versuch zurückzuführen sind. Nirgends auch nur eine Spur von Schimmel.

Epikrise.

Der Tod des Versuchsthieres erfolgte 4 Tage p. inf. an Streptokokkenpyämie: Sehr zahlreiche Lungenabscesse, schwere eiterige Pleuritis, Herzabscesse, kleinere Nierenabscesse.

In den Lungenabscessen liegen dicke Schimmelpfröpfe, um die meist von der Gefässwand nichts mehr erkennbar ist. Die zu- und abführenden Arterienäste sind thrombosirt. In den Abscessen finden sich sehr reichliche Eiterkokken, an manchen Stellen auch vergrösserte und bei der Bakterienfärbung dunkelblau gefärbte Schimmelsporen zwischen kleinen grünlichen. Es finden sich auch ausgewachsene Sporen, aber nur an wenigen Stellen etwas reichlicher und auch hier meist nur in ganz verkümmerten Formen. Nur an einer Stelle fand sich ein etwas umfangreicherer Pilzrasen, ausserdem einige kleinere, anscheinend schon etwas ältere Knötchen mit zierlicher Mycelbildung im Centrum, schliesslich auch vereinzelt ein Knötchen mit einem Strahlenkörper („aktinomycesähnlich“).

Es kann in diesem Falle also kein Zweifel sein, dass durch die Bakterienentwicklung das Auskeimen der in enormen Mengen eingebrachten Sporen hintangehalten, ja fast vollständig aufgehoben worden ist.

Besonders bemerkenswerth war auch noch das völlige Fehlen einer Weiterverbreitung von Schimmelherden durch die Blutbahn. Weder im Herzen, noch in der Niere waren weder unausgewachsene, noch ausgewachsene Sporen nachweisbar.

Versuch IX.

Einem ganz jungen Hunde, bei dem früher schon einmal ohne Erfolg der Versuch gemacht war, durch Einbringung von Krümeln einer Schimmelbrotcultur in die Trachea eine Lungenerkrankung zu erzeugen, werden am 4. III. 8 ccm einer Aufschwemmung von Aspergillussporen in einer Bouilloncultur von Streptokokken (wie bei Versuch VIII) in die Vena jugularis eingespritzt. Am nächsten Morgen wird das Thier sterbend angetroffen. Der Tod tritt um 11 Uhr Vormittags, 16 Stunden nach dem Eingriff ein. Die Section wird sofort vorgenommen.

Die beiden Lungen bieten ein sehr eigenthümliches und charakteristisches Bild: In beiden sind eine grosse Menge kleinerer und grösserer

hämorrhagischer Herde, die grösseren mehr weniger deutlich keilförmig. Sie sind zumeist derb anzufühlen, das Parenchym erscheint in ihrem Bereiche fast vollständig luftleer. Die grössten finden sich in beiden Lappen der linken Lunge, ein grösserer aber auch im rechten Unterlappen. Im Ganzen erinnern dieselben sehr an die hämorrhagischen Infarkte der menschlichen Lunge, nur sind sie nicht so derb und nicht ganz so scharf abgegrenzt.

Die übrigen Organe erscheinen makroskopisch ohne besondere Veränderungen.

Bei der mikroskopischen Untersuchung fanden sich die auffallendsten und schwersten Veränderungen — wie es nicht anders zu erwarten war — an den Lungenarterienästen. Viele derselben sind ganz ausgestopft mit eiterigen Thromben, welche neben enormen Mengen von Kokken Schimmelmassen und miteingebrachte Brotpartikelchen einschliessen. Auf vielen Gefässdurchschnitten besteht die Füllungsmasse fast ausschliesslich aus Bakterien, in anderen sind auch ziemlich reichlich Eiterkörperchen angehäuft. Auch die grösseren Arterienstämme enthalten hie und da wandständige Thrombusmassen mit dicken Kokkenhaufen. Im Blute sind überall sehr reichliche Leukocyten.

Der Schimmel in den Thrombusmassen ist z. Th. ganz unverändert, besteht also aus dicken Sporenmassen und Köpfchen. Das ist namentlich an den Stellen der Fall, wo ein dicker Schimmelpfropf in einem grösseren Gefäss festsitzt. Ueberall finden sich aber ausserdem Veränderungen, die als beginnendes Auswachsen der Sporen zu deuten sind. Die einzelnen Stadien sind sehr leicht zu verfolgen: Zuerst quillt die kleine, grünliche und für Farbstoffe unzugängliche Spore, wird um das mehrfache grösser und färbt sich auf's intensivste bei der Bakterienfärbung. Alsdann hebt sich an einem Punkte der Peripherie ein kleiner, spitzkegelförmiger, alsbald dicker werdender Fortsatz, der nun schnell zu einem mehr weniger langen und dicken Faden auswächst, an dessen einem Ende noch lange an Stelle der ursprünglichen Spore eine rundliche Anschwellung zu sehen ist. Diese Fäden sind so gut wie niemals glatt und rund, auch nicht in dem Masse, wie man sie in den Mycelien bei vollkräftigen Culturen oder bei sehr reichlichem Auswachsen in den Organen sieht, sondern sie erscheinen meist an den peripheren Enden verbreitert, ihr Verlauf geschlängelt; sie sind von knorrigem Aussehen, bald dicker, bald dünner. Dieses Verhalten ist allerdings z. Th. bedingt durch eine ungleichmässige Farbstoffaufnahme, sodass sie häufig aus einzelnen gefärbten Scheiden zusammengesetzt erscheinen oder ein mehr wenig dicker centraler Faden von einer hellen Hülle umgeben ist. An anderen treten hellere Flecke in dem sonst gleichmässig dunkeln Faden auf, kurz die Mannigfaltigkeit der Bilder ist eine sehr grosse. Im Ganzen färben sich diese frisch auskeimenden Sporen und frisch ausgewachsenen Fäden ausgezeichnet mit Bakterienfarben in specie der WEIGERT'schen Bakterienfärbung, während sie bei einfacher Carmin- oder Hämatoxylinfärbung schwer oder gar nicht zu sehen sind. Zum Theil liegen diese Gebilde frei in den Gefässen — Arterien und Capillaren — von dichten Kokkenhaufen umgeben oder aber isolirt, zum andern Theil — und dann ist ihr Aussehen viel charakteristischer — wachsen sie, in einer zum Centrum des Gefässes radiären Richtung, durch die Gefässwand hindurch (s. Fig. XV), sodass ein solcher Gefässdurchschnitt ein geradezu spinnenartiges Aussehen gewinnt. Die Enden dieser durchwachsenden Fäden sind häufig gablig getheilt.

Sporen und Fäden von ähnlicher Beschaffenheit finden sich dann noch vereinzelt in den Capillaren der Lunge, stellenweise auch in den Alveolen.

Auf die Gewebsveränderungen will ich nur kurz eingehen, da dieselben

ja zweifellos so gut wie ausschliesslich auf den mechanischen Effect der Gefässverschliessung und die Wirkung der eitererregenden Organismen zurückzuführen sind, während das Schimmelwachsthum nur eine untergeordnete Rolle spielen kann.

Die Wand der verstopften Gefässe ist an den Stellen der stärksten Bakterienwucherung bereits im Beginn der Nekrose und des Zerfalls, auch die elastischen Faserschichten sind an bestimmten Partieen des Umfangs nicht mehr färbbar (Orceïn). In der Umgebung sind auch bereits die Zeichen beginnender Nekrose nachweisbar, an manchen Stellen sind auch sehr reichliche Eiteransammlungen und in den Eiterkörperchen zahlreiche Kokken. Dem makroskopischen, hämorrhagischen Aussehen der Herde entspricht mikroskopisch eine sehr dichte Anfüllung der Alveolen mit rothen Blutkörperchen und blutige Infiltration des perivasculären Bindegewebes. Doch ist diese Blutfülle nicht entfernt so stark, wie beim typischen hämorrhagischen Infarkt der menschlichen Lunge.

Ueber den grösseren Herden lässt sich auch eine ganz beginnende Nekrose der Pleura feststellen. Eigentliche pleuritische Erscheinungen fehlen.

Auf Durchschnitten durch die ganze Niere finden sich einige grössere Mikrokokkenembolieen und zwar auffallenderweise in der Marksubstanz in unmittelbarer Nähe der Papille, während in den Glomerulis nur ganz vereinzelte Kokkenhäufchen nachgewiesen werden konnten. In den grösseren Pfröpfen konnte Schimmel nicht erkannt werden, dagegen fanden sich ganz vereinzelte Sporen mit beginnender Sprossung in einigen Glomerulusschlingen. Nennenswerthe Gewebsveränderungen zeigten diese Schnitte nicht.

Epikrise.

Es handelt sich um eine bereits 16 Stunden nach dem Eingriff tödtlich endende Affection, welche auf die Einführung von grossen Mengen virulenter Eiterkokken in die Blutbahn zurückzuführen ist. Der nächste locale Effect ist die Entstehung zahlreicher frischer Lungenabscesse, die an und für sich nichts Besonderes bieten. Von grossem Interesse erscheint aber das Verhalten der gleichzeitig eingeführten Aspergillussporen, die bereits zum grossen Theil ausgekeimt sind und zwar vielfach mitten in dichten Kokkenhaufen. Die ausgekeimten Fäden durchsetzen an vielen Stellen in gerader Richtung die Gefässwand, die gar kein Hinderniss für das Weiterwachsthum abzugeben scheint (Fig. XV).

Die Schimmelwucherung macht aber den Eindruck, als wenn es sich nicht um ein vollkräftiges Auswachsen, wie auf geeigneten künstlichen Nährböden, sondern um ein verkümmertes Wachsthum handeln würde.

Versuch X.

Zu diesem Versuch diente der bereits zu Versuch VII verwendete Hund (Injection von Kokken und Schimmel in die Vene, Einbringung von Culturbröckeln in die Trachea). Derselbe erscheint, abgesehen von der oben erwähnten Trachealfistel, ganz normal.

Demselben werden jetzt in die Vena jugularis ca. 15 ccm einer Aufschwemmung von Aspergillussporen und Brotculturstückchen in verdünnter

Staphylokokkenbouillon (von einem frischen Fall von Osteomyelitis) eingespritzt. Nach dem Eingriff ist das Thier sehr elend und macht auch die nächsten Tage einen schwer kranken Eindruck, indem es ausserdem sehr schnell abmagert. 5 Tage nachher erscheint der Hund dagegen bedeutend munterer und fängt wieder an, stark zu fressen. 6 Tage nach dem Eingriff wird er durch Chloroform getödtet und sofort secirt.

In beiden Lungen waren sehr zahlreiche erbsen- bis kirschgrosse, ziemlich derbe, meist dunkelrothe Herde, in der rechten ausserdem ein grösseres diffuses, pneumonisches Infiltrat.

Bei der frischen Untersuchung lässt sich in den bereits makroskopisch erkenntlichen, grünlichen Gefässpfröpfen mit Leichtigkeit Schimmel nachweisen, im Gewebe dagegen war nichts davon zu finden.

Auch bei der Untersuchung am gehärteten Präparat konnten nennenswerthe Schimmelwucherungen nirgends nachgewiesen werden, trotzdem sich enorme Mengen von Schimmelcultur in den Gefässen und in Abscessherden fanden und sogar eine weite Verbindung einer schimmelhaltigen Höhle mit einem Bronchus nachgewiesen werden konnte, durch welche Theile der Schimmelcultur in das Bronchiallumen gelangt waren.

Dies war der Fall in einem der grössten zur Untersuchung verwendeten Herde. Derselbe besitzt am Schnitt einen Durchmesser von ca. 7 mm und enthält eine compacte Schimmelculturmasse von 4 mm Durchmesser. Dieselbe ist fast ringsum von einer Eiterschicht umgeben, nur an einer Seite findet sich eine dichtere Gewebsschicht als Abgrenzung, die an mehreren Stellen ihrer Oberfläche eine Epithelschicht aus sehr niedrigen platten Zellen, die meist zu mehreren übereinander liegen, besitzt. Dieses Epithel lässt sich an anderen Schnitten als directe Fortsetzung desjenigen eines kleinen Bronchus nachweisen. Es zeigt durchaus die Beschaffenheit, wie wir es an den Vernarbungsrändern von Geschwüren antreffen, ist also zweifellos neuer Bildung. In das Lumen des Bronchus ragt übrigens der Schimmelpfropf mit einem stumpfkegeltörmigen Fortsatz hinein, von sehr reichlichem, eiterigen Bronchialsecret umgeben.

An der dieser Verbindung mit dem Bronchus entgegengesetzten Seite des Herdes ist derselbe durch eine dicke Schicht von dem typischen Verhalten eines Thrombus in Organisation gegen eine ziemlich mächtige Bindegewebslage abgegrenzt, während eine deutliche Gefässwand um den Pfropf nicht nachweisbar ist. Dieser selbst besteht aus vertrocknetem Mycel mit sehr reichlichen Köpfchen und dicken Sporenmassen, ausserdem sind in denselben zahlreiche Kokken eingeschlossen, welche sich auch in dem umgebenden Eiter finden (letzterer ist sehr reichlich mit rothen Blutkörperchen untermischt). Die meisten Sporen haben die ursprüngliche Form und Farbe, viele sind aber auch gequollen und bei der Bakterienfärbung dunkelblau gefärbt; nicht selten zeigen sie die bekannten Bilder des ersten Auswachsens, ohne dass es aber an irgend einer Stelle zur Bildung längerer Fäden oder gar dichterer Mycelien gekommen wäre.

Der Herd stösst nach aussen an derbere Bindegewebszüge mit grösseren Gefässen und Bronchien an, z. Th. aber auch direct an Lungenparenchym, welches theils hämorrhagisch und zellig infiltrirt erscheint, theils dichte fibrinöse Ausfüllungsmassen der Alveolen zeigt. Die oben erwähnte, theilweise epithelbekleidete Wand besteht aus einem äusserst zellreichen Gewebe, das zahlreiche charakteristische spindelförmige Granulationszellen und massenhafte Leukocyten verschiedener Form zwischen denselben erkennen lässt. Zwischen den Granulationszellen lassen sich mit der Giesonfärbung feinste neugebildete Fibrillen nachweisen.

Die Erklärung des ganzen Bildes kann insofern Schwierigkeiten machen, als man annehmen könnte, dass der Herd sich an die 12 Tage vor dem letzten Eingriff vorgenommene Einbringung von Culturstücken in die Trachea angeschlossen hätte. Besser zu dieser Zeitdauer des Processes würde vielleicht der zweifellos als Regenerationserscheinung zu deutende Befund der Bildung einer Wandung aus Granulationsgewebe mit theilweiser epithelialer Auskleidung passen. Dagegen spricht aber einmal, dass der Bronchus, mit dem die Verbindung nachgewiesen werden konnte, zu klein ist, um eine derartige Masse passiren zu lassen; ferner, dass es mir weder bei vorhergehenden, noch bei späteren Versuchen gelungen ist, auf diesem Wege Schimmelmassen zum Haften zu bringen; weiterhin spricht dagegen die thrombusähnliche Masse an der der Verbindungsstelle mit dem Bronchus entgegengesetzten Seite des Herdes, wie solche sich eigentlich nur im Gefässlumen bilden kann; schliesslich die völlige Uebereinstimmung des Aussehens des Pfropfes mit den übrigen, zweifellos intraarteriell gelegenen in den anderen Herden der Lungen. Die Grösse spricht nicht gegen die ursprüngliche Lagerung innerhalb des arteriellen Blutstroms, da man sich leicht überzeugen kann, dass durch solche Emboli eine ganz enorme Ausdehnung der Gefässwand erfolgen kann. Letztere sieht man übrigens so gut wie niemals intact um solche grosse Pfröpfe, sondern der Zusammenhang der einzelnen Lagen ist zum grossen Theil zerstört, zweifellos durch Einriss einzelner Lamellen, sodass es sich in diesen Fällen um durchaus charakteristische kleine embolische Aneurysmen handelt.

Es wäre demnach der Herd als ein embolisch entstandener Abscess zu erklären, der in das Bronchiallumen durchgebrochen ist.

Es war mir dies speciell von grossem Interesse, als ich von Anfang an (mit Rücksicht auf die Deutung meines Falles I vom Menschen) das Bestreben hatte, embolische, mit Schimmel inficirte Herde in den Lungen zu erzeugen, welche auf die Bronchien übergriffen, um zu sehen, ob in einem solchen Falle eine Verschimmelung des Bronchus, ähnlich der in dem menschlichen Falle, eintreten würde. Dieser Zweck war hier erreicht: es bestand eine weite Communication zwischen dem Bronchialbaume und einem, grosse Schimmelmassen enthaltendem, Herde, es sind auch, wie man sich an anderer Stelle überzeugen kann, Theile dieser Schimmelmassen in das Bronchiallumen gelangt. Von einer Verschimmelung des Bronchus fand sich aber keine Spur.

Dass aber auf diesen negativen Befund kein allzugrosser Werth gelegt werden darf, wird sich später noch ergeben. Ich möchte hier nur darauf hinweisen, dass der ganze injicirte Schimmel im Organismus des Versuchsthieres so gut wie überhaupt nicht angegangen ist. Nur an einer Stelle fanden sich verzweigte Fäden, die aber nicht in das benachbarte Gewebe eindrangen, sondern auf einem miteingebrachten Brotstückchen gewachsen waren.

An anderen Schnitten ist ein grösserer Bronchus getroffen, der mit reichlichem Inhalt gefüllt und ziemlich ausgedehnt ist. Dieser Inhalt besteht aus dicht gedrängten Eiterkörperchen, zwischen denen aber sehr zahlreiche Bestandtheile von Schimmelcultur: Columellen, Köpfchen mit zahlreichen

Sporen, Myceltheile, zum Vorschein kommen. Wachsthumserscheinungen konnten an den Sporen auch nicht spurweise wahrgenommen werden. Das Epithel ist z. Th. sehr schön erhalten, z. Th. stark gelockert und dicht mit Leukocyten durchsetzt, an einigen Stellen stark abgeplattet. In der Umgebung finden sich pneumonische Infiltrate mit theilweise deutlich hämorrhagischem Charakter, während sie an anderen Stellen sehr zellreich sind.

Ein weiterer untersuchter, sehr grosser Herd (ca. 2 cm im grössten Durchmesser) enthält in seinem Centrum einen dicken Schimmelpfropf, um den an manchen Stellen noch eine deutliche, stark infiltrirte Arterienwand nachweisbar ist. Dieser Pfropf enthält ausserdem reichliche Kokkenmassen; eine Anzahl Sporen zeigen beginnende Auskeimungserscheinungen, eigentliche Fäden sind aber auch hier nicht gebildet. Die Schimmelmassen sind auch hier wieder in Eiter eingebettet, das umgebende Lungengewebe ist hämorrhagisch-pneumonisch infiltrirt. Sehr deutlich ist hier ferner eine beginnende Abkapselung des Abscesses durch Entwicklung eines reichlichen Granulationsgewebes am Rande, indem hier sowohl das erhaltene Lungengewebe durch intraalveoläre Bindegewebsentwicklung verdichtet wird, als auch Bindegewebe in die durch die Abscedirung zerstörten Theile von allen Seiten einwächst.

In allen den verschiedenen Lungenschnitten finden sich thrombosirte Gefässe mit den verschiedensten Stadien der Organisation. Ein grosser Theil dieser Gefässe ist durch derbe, ganz bindegewebige Massen verschlossen (offenbar rühren die letzterwähnten Veränderungen von dem ersten Eingriff her).

In den Nieren finden sich kleine, nicht ganz scharf abgegrenzte Herde, innerhalb denen zwischen den ganz gut erhaltenen Harnkanälchen reichliche Infiltration des Zwischengewebes mit Leukocyten constatirt wurde. Hier liessen sich übrigens weder Schimmelsporen oder -fäden, noch Kokken nachweisen.

Epikrise.

Die zahlreichen Lungenabscesse sind hauptsächlich zweifellos Effecte der eingespritzten Eiterkokken. Ueberall sind sehr charakteristische Abkapselungs-, d. h. Heilungserscheinungen vorhanden, vollkommen entsprechend dem Verhalten des lebenden Thieres, das m. E. wieder so gut wie völlig normal geworden sein würde.

In den Lungen sind relativ ganz ungeheure Massen von Schimmelcultur vorhanden, welche sich auch im Inhalt eines offenen Bronchus und in einem Abscess, der in weiter Verbindung mit dem Bronchiallumen steht, vorfinden. Trotzdem konnte ein Auswachsen zu Fäden nur an einer ganz minimalen Stelle gefunden werden, im Uebrigen zeigten die Sporen nur ganz geringfügige Quellungs- und Sprossungserscheinungen. Es ist also nicht zu viel gesagt, wenn man angiebt, dass von einer „Verschimmelung“ des Lungenparenchyms nirgends die Rede sein kann.

Was in diesem Falle die Entwicklung verhindert hat, möchte in der That schwer zu entscheiden sein. Würde vielleicht noch eine Schimmelentwicklung erfolgt sein, wenn man das Thier länger am Leben gelassen hätte? Ich glaube das bestimmt verneinen zu sollen, obgleich ich keinen positiven Beweis für diese Ansicht in der Hand habe, son-

dern nur aus den Erfahrungen schliessen kann, die ich im Verlauf der mannigfaltigen Beobachtungen sammeln konnte.

Versuch XI.

Einem jungen mittelgrossen schwarzen Pinscher werden am 11. III. 98 in die Vena jugularis ca. 20 ccm einer Aufschwemmung von Sporen und Bröckeln, der eine geringe Menge einer Staphylokokkencultur zugesetzt ist, injicirt. 3 Tage später wird demselben Thier, das ganz munter erscheint und stark frisst, ein Spray von colirter Sporenaufschwemmung in die eröffnete Trachea applicirt.

Den nächsten Tag macht das Thier einen ziemlich schwer kranken Eindruck und ist auch die folgenden Tage sehr schwach, läuft aber etwas umher und isst Milch, versucht auch, feste Nahrung zu nehmen. Sehr starkes Rasseln auf den Lungen, Husten.

Wird am 18. III., 7 Tage nach dem ersten und 4 Tage nach dem zweiten Versuche durch Chloroform getödtet.

In den Lungen finden sich grössere (bis kirschgrosse) erweichte Abscesse mit hämorrhagischer Umgebung, ausserdem eine grosse Anzahl weisslicher, fester, vielfach confluirender Infiltrationsherde, sodass das Parenchym beider Lungen ganz mit solchen durchsetzt erscheint.

In der Trachea und in den grossen Bronchien fand sich reichlicher, weisslicher Schleim, in dem weissliche Bröckelchen suspendirt waren, die mikroskopisch aus dichtem (zweifellos frisch ausgewachsenem) Schimmelmycel bestehen. Ebenso können in dem Inhalt eines der grösseren Abscesse schon bei frischer Untersuchung reichliche Mycelwucherungen nachgewiesen werden.

In den Nieren sehr zahlreiche, kleine, punktförmige Herdchen. An den übrigen Organen nichts Besonderes.

Die genauere Untersuchung ergab eine reiche Ausbeute an interessanten Befunden sowohl in den Lungen als auch in den Nieren.

Die an den verschiedenen Stellen der Lungen gefundenen Veränderungen sind ganz ausserordentlich mannigfaltiger Art und z. Th. sehr complicirt.

Einmal finden sich Abscesse ganz ähnlich, wie in den vorher beschriebenen Fällen, also Eiterherde in der Lunge, in deren Mitte ein dicker Schimmelpfropf mit zahlreichen Kokken gelegen ist, um den hier und da noch Reste einer Arterienwand zu erkennen sind. Die Umgebung ist hämorrhagisch infiltrirt, oder die Alveolen enthalten dichte Mengen von Eiterzellen, welche fast sämmtlich Kokken einschliessen.

Ein besonders charakteristischer Herd dieser Art (wie er sich ähnlich bei einer ganzen Anzahl von Versuchen wiederfindet) mag etwas genauer beschrieben werden: In den betreffenden Schnitten ist die verstopfte Arterie neben dem entsprechenden Bronchus ebenso wie dieser selbst genau in der Längsrichtung getroffen, sodass man also in einem und demselben Schnitt den centralen Abschnitt des Gefässes, die embolisirte Stelle und das periphere Stück vor sich hat. (Das centrale und periphere Ende des Gefässes sind an der Richtung der abgehenden Aeste des begleitenden Bronchus sehr leicht zu unterscheiden).

Centralwärts von der Stelle, an der der Embolus sich festgesetzt hat, hört die Gefässwand ziemlich plötzlich und vollständig auf, die Arterie ist wie zerrissen, das zerrissene Ende etwas kolbig aufgetrieben durch eine das Lumen abschliessende Thrombusmasse, welche aus sehr dichtem homogenen

Fibrin besteht, in dem bereits zellige Elemente verschiedener Art nachzuweisen sind. Centralwärts von diesem ziemlich kugligen Thrombus, scheint das Gefäss frei durchgängig gewesen zu sein.

An der embolisirten Stelle ist, wie schon erwähnt, von der Gefässwand nur noch sehr wenig vorhanden. Man erkennt hier aber um den Pfropf stellenweise die Züge der (nekrotischen) Adventitia, namentlich bei der Giesonfärbung. Der Pfropf selbst besteht aus einer dichten Masse vertrockneten Mycels mit Brotstückchen, zahlreichen Fruchtköpfchen und enormen Sporenmengen, ausserdem enthält er dichte Kokkenhäufchen und einzelne verstreute Kokken. Die ganze Masse ist eingehüllt und theilweise durchsetzt mit Eiterkörperchen, sodass eine kleine, mit (im frischen Zustande) flüssigem Eiter gefüllte Höhle vorhanden ist, welche den Embolus einschliesst. Seitlich ist der Herd von dem den Arterien parallelen Bronchus begrenzt, dessen Wandung bis zu der, übrigens intacten, Schleimhaut ebenfalls an den betreffenden Stellen eiterig infiltrirt ist.

In diesen Abscess ragt nun das periphere Ende der Arterie, das jedoch erheblich anders aussieht, als der centrale Stumpf. Der in den Abscess hineinragende Theil ist nekrotisch, die einzelnen Schichten der Wand, in specie Adventitia und Muscularis, sind aber noch gut erkennbar; das Lumen ist durch Zusammenfallen der Wandungen in der Nähe des Herdes fast aufgehoben, wird aber bald ebenso weit, wie die Lichtung des centralen Endes und erscheint hier angefüllt mit einer zellenreichen Thrombusmasse. Die centralen Theile werden zumeist durch Eiterkörperchen, welche vielfach in Zerfall sind, gebildet, während die der Gefässwand zunächst gelegenen aus grösseren und blasser tingirten Elementen gebildet werden, welche in unmittelbarem Zusammenhang mit den Gefässwandzellen stehen.

Von besonderem Interesse ist noch die Bildung ziemlich zahlreicher Riesenzellen in dieser Thrombusmasse. Dieselben haben einen sehr umfangreichen, weich conturirten Protoplasmaleib, der bei der Giesonfärbung einen gelblich-bräunlichen Ton annimmt und meist kreisrunde oder auch stäbchenförmige helle Einschlüsse enthält. Die Kerne sind meist sehr zahlreich, dicht aneinander gelagert, manchmal central, manchmal mehr peripher gelegen, aber nirgends in der charakteristischen kranzartigen Anordnung der Tuberkelriesenzellen. Die Kerne gleichen übrigens völlig denen der kleineren, vorher erwähnten, wandständigen Zellen des Thrombus. Letztere sind länglich oder länglichrund, ziemlich gross und blass gefärbt mit einem oder mehreren Kernkörperchen und zartem, weitmaschigem Chromatingerüst.

Die Zellkörper sind spindelförmig, rundlich oder auch polyedrisch; am meisten gleichen sie den Granulationszellen, ohne dass aber fibrilläres Zwischengewebe und Gefässe zwischen ihnen vorhanden sind.

Ausser den eben erwähnten Riesenzellen, welche von sehr unregelmässiger Form und manchmal mit langen Ausläufern versehen sind, finden sich nun solche von ganz anderem Charakter. Sowohl das Protoplasma als die Kerne erscheinen sehr viel intensiver gefärbt. Jede Zelle enthält nur einen, allerdings sehr complicirten und nicht mehr gut erhaltenen Kern, der wie zerknittert aussieht. Es ist ganz zweifellos, dass es sich hier um liegengebliebene Knochenmarksriesenzellen aus dem Gefässinhalt handelt. Auf diesen Punkt wird später noch zurückzukommen sein.

Ein geringer Theil des Thrombus wird übrigens auch aus grobbalkigem, homogenem Fibrin gebildet.

In dem Abscess selbst ist ein grosser Theil der Eiterkörperchen nekrotisch, die peripherischen Theile sind besser erhalten. Hier dringt auch

Granulationsgewebe in den Rand des Abscesses ein, in dem sich auch hier zahlreiche Riesenzellen entwickeln, namentlich in dem in die Wand des Bronchus vordringenden Gewebe. Sie gleichen in ihrem Aussehen völlig dem zuerst in dem Thrombus beschriebenen. Bei Bakterienfärbungen gewahrt man nun ausser den sehr reichlichen Kokkenhaufen und -gruppen im Eiter eine Anzahl vergrösserter und ausgekeimter Schimmelsporen, doch ist diese Aussprossung gerade wie in dem vorigen Falle eine sehr kümmerliche. Nur wenige bilden eigentliche Fäden und auch diese sind sehr unregelmässig, von knorrigem Aussehen und ungleichmässiger Färbbarkeit. Dieselben kommen fast nur an dem Rande des Abscesses zur Beobachtung, in dem einwachsenden Granulationsgewebe, manche sind deutlich intracellulär und zwar in den oben erwähnten Riesenzellen gelegen.

Bei der WEIGERT'schen Bakterienfärbung lassen sich auch ziemlich zahlreiche, verkümmerte Schimmelfäden in dem Thrombus des peripheren Arterienabschnittes nachweisen. Ein Theil derselben liegt in den erwähnten Riesenzellen, doch finden sich sowohl Fäden ausserhalb dieser Zellen, als Riesenzellen ohne Fäden.

In denselben Schnitten, die den oben beschriebenen embolischen Herd umfassten, findet sich nun auf der anderen Seite des Bronchus ein Abscess, den man mit vollem Recht als „verschimmelt" bezeichnen kann (Fig. VI):

Der Herd hat im Ganzen etwas über $^1/_2$ cm im Durchmesser, sein Centrum wird durch eine im frischen Zustande offenbar flüssig oder wenigstens sehr weich gewesene Masse gebildet, die aus zerfallenen Eiterkörperchen, denen auch zahlreiche rothe Blutkörperchen beigemischt sind, besteht. In diesen finden sich bei Bakterienfärbungen ganz vereinzelte auskeimende Schimmelsporen und nach längerem Suchen an einer Stelle einige Kokken. An diese centrale Masse schliesst sich eine im Ganzen kranzartig angeordnete zierliche Schimmelmycelwucherung von ungefähr $^1/_3$—$^1/_2$ mm Dicke, welche die centralen Theile des Herdes fast kreisförmig umschliesst.

Dieselbe ist zusammengesetzt aus zahlreichen, schön mit Hämatoxylin gefärbten vielverzweigten Mycelien, welche sich in ihrer Anordnung aber von den beim Menschen gefundenen und auch von den bei anderen Experimenten beobachteten unterscheiden. Die stärkeren Fäden verlaufen nämlich nicht in einer bestimmten, zum Centrum radiären Richtung, um sich in derselben zu verzweigen, sondern sie wachsen ganz unregelmässig durcheinander. Die meisten zeigen auch bei stärkerer Vergrösserung das Aussehen kräftig wachsender Keimschläuche, ein Theil ist allerdings sehr stark aufgetrieben, blasig, meist aus mehreren hintereinander gelegenen blasigen Auftreibungen bestehend. Die Fäden können dadurch beispielsweise 15 μ und darüber dick werden, während die gewöhnlichen nur ca. 4—5 μ dick sind. Diese Mycelmasse ist in eine ganz homogene, bei Giesonfärbung gelbliche Schicht eingebettet, welche ausserdem eine ziemlich spärliche Anzahl von Eiterkörperchen einschliesst. Letztere zeigen durchweg starke Zerfallserscheinungen. Erst nach aussen von der Schimmelvegetation findet sich dann eine dichte, rein eiterige Masse, welche die peripherste Schicht des Herdes bildet und allmählich in erhaltenes, hämorrhagisch und zellig infiltrirtes Lungengewebe übergeht. Hier lassen sich wiederum deutliche Indurations- resp. Abkapselungsvorgänge nachweisen. Die Beziehung zu Gefässen und Bronchus konnten nicht mit Sicherheit erkannt werden, da Serienschnitte leider nicht vorlagen. Bakterien konnten im Uebrigen, abgesehen von dem äusserst minimalen Befund in der centralen Masse, in dem Herde nirgends nachgewiesen werden, ebensowenig unausgekeimte oder gekeimte Sporen.

Ein zweiter charakteristischer Schimmelherd fand sich in einem grösseren Abscess von ca. 1 cm Durchmesser, der bis an die Pleura reichte. Letztere ist mit etwas verschieden dicken Fibrinauflagerungen in grosser Ausdehnung besetzt. Der zu dem Herde gehörige Arterienast ist verschlossen, ausgefüllt mit einer theils fibrinösen, theils eiterigen, centralwärts organisirten Thrombusmasse; die Wandung selbst ist im Bereich des Herdes eiterig infiltrirt, in grosser Ausdehnung nekrotisch. Innerhalb des Herdes sind nun dicht gedrängte, z. Th. erhaltene, z. Th. zerfallene Eiterkörperchen erkennbar, welche viele Kokken und Haufen von solchen einschliessen. Ziemlich nahe der Pleura kommen nun an der Grenze des Abscesses gegen das erhaltene Lungenparenchym ganz besonders dicke, dunkelblaue Kokkenmassen zum Vorschein, zwischen und neben denen sich ein ganzer Streifen einer zierlichen Mycelwucherung hindurchzieht, die durchaus ähnlich der oben beschriebenen, aber nicht ganz so umfangreich ist.

Besonders zu erwähnen ist hier, dass sich ein Theil der Mycelfäden gerade inmitten der dicksten Kokkenhaufen findet.

Fructificationserscheinungen fehlen hier ebenso, wie in dem oben beschriebenen Herde.

Das umgebende Lungenparenchym ist in grosser Ausdehnung infiltrirt und zwar hat das Exsudat in den Alveolen vielfach rein eiterigen Charakter mit zahlreichen Kokken in den Eiterzellen, an anderen Stellen finden sich compactere Fibrinausscheidungen. Die Bronchien sind sehr stark ausgedehnt und ganz mit Eiter und Blut erfüllt. In manchen Arterienästen finden sich organisirte, meist nicht obturirende Thromben. Besonders eigenthümlich erscheint das Epithel der Bronchioli resp. Infundibulargänge. Dasselbe ist stark gequollen, die einzelnen Zellen sind z. Th. sehr gross, namentlich sehr in die Breite gezogen, auch die Kerne sehr gross und nicht selten in mitotischer Theilung. Hier sind die Zellgrenzen vielfach schwer zu erkennen, sodass die Wandung mit einem weichen, kernhaltigen, zusammenhängenden Protoplasmaband überzogen scheint. In diesem Epithel sind nun zahlreiche Lücken, welche einzelne Eiterkörperchen oder ganze Herde von solchen einschliessen.

Am Rande des Abscesses finden wir nun ebenfalls und zwar sehr schön die Erscheinungen der beginnenden Gewebswucherung: Granulationsgewebe aus schönen grossen Spindelzellen mit zahlreichen Mitosen, junge Gefässe mit Endotholien in mitotischer Theilung u. s. w.

Ausser den eben erwähnten sind noch mehrere grössere und kleinere Abscesse untersucht, ohne dass umfangreichere Schimmelwucherungen gefunden wurden. Ein eigenthümlicher Nebenbefund sei hier kurz erwähnt: Es handelt sich um einen kleinen knötchenförmigen Herd, der bei Bakterienfärbung und bei schwacher Vergrösserung deutliche Schimmelfädenverzweigungen zeigte. Bei Betrachtung mit stärkerer Vergrösserung zeigt sich aber, dass die Färbung gar nicht den Schimmelfaden selbst betrifft, sondern dass es blaugefärbte, zahlreiche Kokken sind, welche die Fäden bedecken (durchsetzen?), sodass das eigenthümliche Bild charakteristischer Schimmelverzweigungen, die ganz aus Kokken zusammengesetzt erscheinen, entsteht.

An einigen Stellen sind weite Verbindungen der Abscesse mit den Bronchien eingetreten. Dadurch ist eine theilweise Entleerung des Abscessinhaltes erfolgt, sodass man kleinere und grössere Höhlen, z. B. eine solche von fast 1 cm Durchmesser, findet. Dem entsprechend sind in den zugehörigen grösseren und kleineren Bronchien reichliche Eitermengen mit zahlreichen Kokken angehäuft. In einigen der grösseren Bronchialäste liessen sich ausser den Kokken auch noch sehr reichliche Schimmelmassen (Köpfchen

und Sporen) nachweisen, ohne dass es aber gelang, Wachsthumserscheinungen an diesen zu erkennen.

Die Pleura erscheint im Ganzen über den Herden nicht stark afficirt. An einigen Stellen finden sich fibrinöse Auflagerungen, die aber nur selten einen etwas grösseren Umfang annehmen. Sehr eigenthümlich ist aber eine, namentlich in der Umgebung einer grösseren Abscesshöhle eingetretenen, Umwandlung des Pleuraendothels. Wir finden hier anstatt der einfachen platten Schicht eine, manchmal auch mehrschichtige, Lage von hohen, keulenförmig gestalteten Zellen, deren zugespitztes Ende der Pleuraoberfläche anhaftet, während das keulenförmig angeschwollene nach aussen gerichtet ist und den grossen, offenbar ebenfalls stark gequollenen Kern einschliesst.

Die sehr complicirten Veränderungen an den embolisirten Gefässen und an den Bronchien in dem die Abscesse umgebenden Lungengewebe zu beschreiben, würde viel zu weit führen. Dagegen findet sich entfernter von den Abscessen und offenbar unabhängig von ihnen eine sehr interessante pneumonische Affection von so eigenthümlichem histologischen Verhalten, dass eine genauere Beschreibung geboten erscheint. —

Makroskopisch sieht man im frischen Zustande und an den mit Formol-Alcohol gehärteten Stücken Herdchen mit hämorrhagischer Umgebung von mehreren mm im Durchmesser, welche sich ziemlich scharf abgrenzen und von mehr weisslicher oder gelblichweisser Farbe sind, frisch von ziemlich derber Consistenz. Dieselben sind rundlich oder verschmelzen mit benachbarten zu rosettenförmigen Figuren, halten sich übrigens nicht an die Grenzen der Läppchen, sondern sind zumeist inmitten solcher gelegen.

Mikroskopiseh erscheinen diese Stellen schon bei schwächerer Vergrösserung sehr auffallend dadurch, dass die Alveolen nicht mit dem gewöhnlichen fibrinös-zelligen Infiltrat ausgefüllt sind, sondern ganz mit grossen protoplasmareichen Zellen mit grossem, ziemlich blass gefärbtem Kern und ausserordentlich grossen Mengen von Riesenzellen; die Kerne und das Protoplasma der letzteren zeigen eine völlige Uebereinstimmung mit den kleineren Elementen, aus denen sie zweifellos hervorgegangen sind.

Bei starker Vergrösserung (Oelimmersion) sind die Zellen so dicht nebeneinander gelagert, dass die Form der einzelnen Zellkörper meist schwer zu erkennen ist. An Stellen, wo dies besser gelingt, sieht man sie als meist polyedrische, manchmal aber auch langgezogene spindelförmige und unregelmässige Zellen, deren Gestalt zweifellos durch den gegenseitigen Druck bedingt ist. Das Protoplasma war im frischen Zustand offenbar sehr weich, aber ziemlich dicht, enthält nur selten Vacuolen resp. Tropfen. Der Kern ist entsprechend der Form der Zellen entweder kreisrund oder etwas mehr länglich, manchmal aber auch nach Art der Leukocytenkerne gebogen, gross und blass gefärbt, indem sich ausser der dünnen, scharf hervortretenden Kernmembran nur einige feine Chromtintädchen und -körnchen tingiren.

Die meisten lassen ein deutliches, aber ebenfalls blass gefärbtes Kernkörperchen erkennen. Nicht selten sind in diesen Zellen gut erhaltene Mitosen.

Zwischen diesen Elementen finden sich also Riesenzellen und zwar manchmal so reichlich, dass ganze Alveolen fast von ihnen ausgefüllt sind, an anderen Stellen sind sie spärlicher, im Ganzen aber doch so massenhaft, dass das ganze histologische Bild dadurch ein sehr charakteristisches Aussehen gewinnt. Diese Riesenzellen können kolossal gross werden und eine schwer zählbare Menge dicht gedrängter Kerne einschliessen, welche einen viel grösseren Theil des Zellleibes einnehmen, als es durchschnittlich bei den gewöhnlichen Tuberkelriesenzellen der Fall ist. Diese Kerne

zeigen ebenso wie das Protoplasma in Anordnung und Färbung eine vollkommene Uebereinstimmung mit den übrigen, in den Alveolen gelegenen, grösseren Elementen, nur dass das Protoplasma öfters Einschlüsse enthält, die z. Th. deutliche Vacuolen, z. Th. leukocytärer Natur sind, während ein anderer Theil, wie wir gleich sehen werden, eine ganz andere Bedeutung hat. Diese Zellmassen zeigen einen sehr weichen Contur, entbehren einer eigentlichen Zellmembran und sind ausserordentlich vielgestaltig, vielfach mit langen und verzweigten Ausläufern versehen. Eine solche Zelle mit Ausläufern mass 100 μ in der Länge und 40 μ in der Breite, eine sehr langgestreckte war sogar 130 μ lang.

Wie diese Riesenzellen aus den kleineren entstehen, ist nicht mit voller Bestimmtheit zu sagen. In zwei Fällen fand ich allerdings inmitten einer solchen Protoplasmamasse charakteristische pluripolare Mitosen und zwar in einer eine dreischenklige Aequatorialplatte mit der bekannten Lagerung der achromatischen Spindeln zwischen je zwei Schenkeln; die zweite zeigte multiple Tochtersterne, doch war hier das Bild nicht so charakteristisch. Nach diesen spärlichen Befunden kann natürlich kein Urtheil darüber abgegeben werden, welche Rolle dieser Modus bei der Bildung der Riesenzellen spielt. Das Wahrscheinlichste ist ja hier, wie bei anderen Riesenzellenbildungen, dass dieselben auf verschiedene Weise zu Stande kommen können.

Macht man nun Bakterienfärbungen, so ergiebt sich zunächst, dass die in den Abscessen so massenhaft vorhandenen, nach GRAM leicht darstellbaren, Kokken hier vollständig fehlen, dagegen finden sich über die ganzen Herde verstreut auskeimende Schimmelsporen, welche manchmal etwas längere, knorrige Fäden bilden, meist aber nur als stark aufgequollene rundliche Gebilde mit kurzen Fortsätzen erscheinen. Dieselben liegen zum grossen Theil innerhalb der erwähnten Riesenzellen, für einen anderen Theil ist diese Lagerung nicht nachweisbar.

Ueber den Charakter dieser eigenthümlichen Zellen- und Riesenzellenentwicklung könnte man bei flüchtiger Betrachtung im Zweifel sein: Dass es sich nicht um Leukocyten handeln kann, ist namentlich nach dem Verhalten der Kerne ohne Weiteres klar. Eher könnte man schon an das Einwuchern bindegewebiger Elemente denken, aber auch dies scheint mir verfehlt. Es handelt sich nirgends um das bekannte Bild der Organisation eines zellig-fibrinösen Exsudates, sondern die ganze Alveole ist zumeist mit den locker aneinander liegenden grossen Zellen angefüllt, zwischen denen keine Spur von faseriger Zwischensubstanz oder gar von Gefässen vorhanden ist. Die einzige Möglichkeit der Erklärung liegt meines Erachtens darin, sie als gewucherte Alveolarepithelien aufzufassen, wenngleich nicht geleugnet werden darf, dass sie sich von dem ja so bekannten, namentlich bei Affectionen der menschlichen Lunge so häufigen, Wucherungen und Desquamationen sehr erheblich unterscheiden. Besonders fehlt die dort ja so gut wie stets vorhandene fettige Degeneration der Zellen (soweit sich aus dem gehärteten Präparate ersehen lässt; eine genauere frische Untersuchung einer solchen Stelle war zufälligerweise nicht vorgenommen). Ausserdem ist die massenhafte Riesenzellenbildung für diese Zellart zweifellos etwas ganz Ungewöhnliches.[1])

---

[1]) Ich möchte übrigens besonders betonen, dass diese Riesenzellen ganz anders aussehen, wie die so häufig in den Pseudotuberkeln bei Sporeninjection in die Blutbahn gesehenen. Letztere hat RIBBERT übrigens ebenfalls auf Epithelzellen zurückgeführt, was aber meiner Ansicht nach durchaus nicht sicher ist.

Ich glaube aber, dass man trotzdem die epitheliale Abkunft der Zellen direct beweisen kann. Es finden sich nämlich, ähnlich wie ich es oben in dem Lungengewebe in der Umgebung der Abscesse beschrieben habe, eine eigenthümliche Veränderung des Epithels der kleinsten Bronchien resp. der Infundibulargänge. Zellen und Kerne sind auch hier und zwar manchmal ganz kolossal vergrössert, sehr häufig in mitotischer Theilung; in einem solchen Gange konnten der Wand aufsitzende, zweifellos epitheliale, mehrkernige Zellen gefunden werden, welche die grösste Aehnlichkeit mit den intraalveolären Riesenzellen besassen. In einem anderen Gange fanden sich übrigens in einer solchen, zwei Kerne einschliessenden, Zelle in beiden Kernen eine Mitose in den ersten Stadien, bei denen die in diesem Falle mehrfachen Kernkörperchen noch deutlich erkennbar waren.

Schliesslich wäre noch zu erwähnen, dass sich in diesen Präparaten noch eine grosse Anzahl z. Th. sehr umfangreicher Riesenzellen in den Gefässen — Capillaren und grösseren Stämmen — fanden. Diese trugen alle Charaktere der bekannten Knochenmarksriesenzellen, waren also überall sehr leicht, auch abgesehen von ihrer intravasculären Lagerung, von den in den Alveolen aufgefundenen Riesenzellen zu unterscheiden. —

Die Nieren bieten ebenfalls interessante, allerdings auch recht complicirte Verhältnisse. Die makroskopisch erkennbaren, weisslichen Fleckchen erwiesen sich bei der mikroskopischen Untersuchung als durchaus verschieden und zwar lassen sich drei histologisch wohlcharakterisirte Arten nachweisen: einmal Schimmelabscesse, 2. Kokkenabscesse und 3. Herde, in denen weder Schimmel noch Kokken nachzuweisen sind.

Letztere bilden Knötchen etwa von der Grösse der sogen. submiliaren Tuberkel und etwas grösser, sind zumeist in der Rinde gelegen, kommen aber auch in der Marksubstanz vor und können hier mehr streifig aussehen.

Sie erscheinen bei schwacher Vergrösserung aus grösseren, ziemlich blass gefärbten Elementen zusammengesetzt, sodass Durchschnitte solcher Knötchen im gefärbten Schnitte als hellere Flecke erscheinen. Dieselben sind aber fast regelmässig umgeben von einem dunkeln Ring intensiver gefärbter, kleiner Zellen, einer typischen „kleinzelligen Infiltration“. Bei stärkerer Vergrösserung finden sich Zellen, die oft spindelförmig, häufig auch rundlich oder polyedrisch sind, mit zartem, meist nicht deutlich streifigem Protoplasma und grossen, runden oder länglichen, hell gefärbten Kernen mit deutlichen Kernkörperchen und zartem Chromatinnetz, nicht selten sind auch mitotische Theilungen. An einzelnen Stellen finden sich zwischen den Zellen zarte rothgefärbte (Giesonfärbung) Fibrillen, sodass man sie wohl als Granulationszellen ansprechen darf, wenngleich das Aussehen nicht ganz das gewöhnliche ist. Bemerkenswerth ist nun auch hier das Auftreten sehr grosser Riesenzellen, welche sehr an die oben beschriebenen, in den Alveolen der Lunge gelegenen erinnern, hier aber wohl zweifellos auf die Elemente des Granulationsgewebes zurückzuführen sind. In einem Knötchen fand sich eine solche Zelle, die schätzungsweise ca. 100 Kerne einschliessen mochte. Diese Zellen enthalten manchmal vacuoläre Einschlüsse, Schimmelsporen vermochte ich nicht zu erkennen. Einige Riesenzellen wichen übrigens von dem Aussehen der eben erwähnten ab, sie hatten ein sehr dunkel gefärbtes, compactes Protoplasma und peripher gestellte kleinere und viel dunkler tingirte Kerne, sodass sie mehr den gewöhnlichen Tuberkelriesenzellen glichen. Immerhin scheint es wahrscheinlich, dass beide Arten gleicher Genese, resp. auseinander hervorgegangen sind. — Die Zone „kleinzelliger Infiltration“ erwies sich aus typischen leukocytären Elementen bestehend und zwar waren es ziemlich kleine

Formen mit rundem, einfachen Kern. Besonders bemerkenswerth war das Auffinden ganz ungewöhnlich zahlreicher mitotischer Theilungen in diesen Elementen. Zwischen diesen wurden nun auch noch deutliche gewundene Harnkanälchen sichtbar, die gut erhalten schienen, häufig auch mitotische Theilungen der Epithelzellen zeigten.

Kokkenabscesse: In der Marksubstanz lassen sich einige rundliche Herdchen nachweisen, die einen centralen Kokkenhaufen enthalten. Derselbe ist von einer Zone von Eiterkörperchen, welche ebenfalls häufig Kokken enthalten, eingeschlossen. In diesen Herden findet sich nichts von Schimmel.

Schimmelabscesse: Ausser den eben erwähnten treten in der Marksubstanz sehr charakteristische streifenförmige Herde, ebenfalls von der Beschaffenheit metastatischer Abscesse, auf, die aber sehr reichliche Schimmelvegetationen enthalten.

Ein solcher von 3 mm Länge und 2 mm Breite enthält makroskopisch (am gefärbten Schnitt) ein helleres Centrum und einen dunklen Saum. Bei mikroskopischer Betrachtung zeigt sich diese Anordnung dadurch bedingt, dass die centralen Theile des Herdes aus nekrotischem Nierenparenchym bestehen und nur wenige Eiterkörperchen enthalten, während an der Grenze reichliche eiterige Infiltration vorhanden ist.

In dem nekrotischen Abschnitt sind die zelligen Elemente, besonders die Epithelzellen, fast völlig geschwunden, während das faserige, interstitielle Bindegewebe noch gut erkennbar ist. Dieses nekrotische Gewebe ist nun dicht durchwachsen von einem schönen Schimmelmycel, von dem sich ein Theil sehr gut mit der WEIGERT'schen Bakterienfärbung tingirt, sodass bereits bei geringer Vergrösserung das Bild ein sehr charakteristisches wird. Mit Hämotoxylin tritt nur eine sehr schwache Färbung ein. Die vielfach verzweigten Fäden verbreiten sich nach allen Richtungen, manchmal dichte, büschelförmige, periphere Fäden bildend. Meistens durchsetzen dieselben die Gefässe und Kanälchen in querer Richtung. Manche Schimmelfäden und zwar recht lange sind aber auch in der Richtung und im Lumen der Sammelröhren ausgewachsen. Diese Fäden ragen auch in die Zone der eiterigen Infiltration hinein, in welcher die Kerne meist stark zerfallen sind. Zwischen diesen kommen übrigens noch Harnkanälchen mit färbbaren Kernen zum Vorschein, welche auch von Schimmel durchwuchert sein können. Weiter nach der Peripherie sieht man in diesen Kanälchenepithelien nicht selten mitotische Theilungen.

Epikrise: Die Lungenveränderungen sind ausserordentlich complicirt und hauptsächlich dreierlei Art.

1. Abscesse durch Embolieen, fast ausschliesslich durch die Ansiedelung und Vermehrung der Eiterkokken bedingt.

2. Verschimmelte Abscesse.

3. Eigenthümliche pneumonische Herde (Riesenzellenpneumonie) mit ausschliesslichem Schimmelsporenbefund.

Von verschimmelten Abscessen wurden zwei untersucht. In dem einen konnten Kokken nur in so minimalen Mengen gefunden werden, dass sie vollständig gegen die sehr reichliche Verschimmelung zurücktraten; in dem anderen waren dicke Kokkenmassen zwischen den Mycelfäden vorhanden. Ob zuerst embolische Abscesse entstanden und diese später durch beim zweiten Versuche aspirirte Schimmelsporen verschim-

melt sind oder ob Schimmelsporen ausgewachsen sind, die in dem embolischen Pfropf vorhanden waren, kann naturgemäss nicht mehr mit Sicherheit entschieden werden. Immerhin erscheint der erstere Modus der wahrscheinlichere.

Zweifellos erscheint es dagegen, dass die eigenthümlichen pneumonischen Infiltrate mit den massenhaften Riesenzellen und den in diesen gelegenen auskeimenden Schimmelsporen durch die Aspiration der eingeblasenen Sporen entstanden sind. Ob allerdings das Lungengewebe nicht schon vorher irgendwie afficirt war, lässt sich selbstverständlich nicht mehr bestimmen. Es erinnert dieser Befund übrigens sehr lebhaft an die tödtlich verlaufenden Pneumonomykosen bei Vögeln nach Inhalation der Aspergillussporen. (S. o.)

Weiterhin wäre auch hier noch zu erwähnen, dass eine offene Communication mancher Herde mit den Bronchien nachgewiesen werden konnte und dass reichlich Schimmelköpfchen und -sporen im Bronchialinhalt gesehen wurden, ohne dass Wucherungserscheinungen oder sogar eine Verschimmelung der Bronchialwand nachzuweisen gewesen wären. (Dagegen wurde bei der frischen Untersuchung Schimmelmycel in dem Secret der grossen Bronchien und der Trachea gefunden, das mit aller Wahrscheinlichkeit auf einen z. Th. ausgehusteten verschimmelten Abscess zurückzuführen war.)

In den Nieren fanden sich Herde, die in der Ausheilung begriffen waren und weder Schimmel noch Kokken enthielten, ferner aber Kokken- und Schimmelabscesse und zwar so, dass in den einen Herden nur Kokken, in den anderen nur Schimmel nachgewiesen werden konnte.

Versuch XII.

Einem sehr kräftigen Foxterrier werden am 11. III. ca. 20 ccm einer Sporenaufschwemmung mit Bröckeln, der eine geringe Menge einer Cultur von Osteomyelitiskokken zugesetzt ist, in die Vena jugularis eingespritzt. Danach wird die Trachea eröffnet und in dieselbe 5 ccm Eiter eingegossen, der einem Halsabscess eines anderen Hundes entstammte und dem Bröckel und Sporenstaub von Asperg. fum. beigemengt war.

Der Hund macht am nächsten Tage einen schwerkranken Eindruck und ist am folgenden (13. III.) moribund. Er wird am Nachmittage dieses Tages 46 Stunden p. o. getödtet.

In beiden Pleurahöhlen reichliches blutig-eiteriges Exsudat. Auf beiden Pleuren sehr verbreitete, locker aufsitzende, frische, fibrinöse Pseudomembranen. In beiden Lungen eine grosse Anzahl keilförmiger, dunkelrother Herde, die am grössten (ca. wallnussgross) im rechten Unterlappen sind. (Letztere sind, wie spätere Durchschnitte zeigten, im Centrum bereits verflüssigt.) Auf der Hinterfläche des Herzens, zahlreiche Blutfleckchen, die vielfach ein gelbliches Centrum erkennen lassen. —

Wie bereits nach dem makroskopischen Befund zu entnehmen war, handelte es sich in diesem Falle um eine ganz foudroyante Eiterkokkeninfection mit hauptsächlicher Localisation in der Lunge und Pleura, bei der

man von vornherein keine kräftige Schimmelentwicklung erwarten konnte. Der Befund ist kurz folgender:

Es handelt sich um Bildung zahlreicher, z. Th. bereits recht umfangreicher Abscesse der Lunge, die mikroskopisch ein etwas eigenthümliches Verhalten zeigten. Das Lungengewebe erscheint in ihrem Bereiche grobwabig, indem anstatt der normalen, engen Alveolen weite Hohlräume aneinanderstossen. Das Lungenparenchym ist hier total nekrotisch, sodass im Centrum bereits die Färbung der elastischen Fasern (Orceïn) nicht mehr gelingt. In der Umgebung findet sich eiterige Demarcation und Infiltration des Lungengewebes, aber nicht sehr hochgradig. Bei Bakterienfärbungen werden ganz kolossale Mengen von Streptokokken sichtbar, welche in den nekrotischen Theilen das Gewebe vollständig verdecken, sodass der ganze Herd bereits makroskopisch blau erscheint. Besonders findet sich an Stellen der (nekrotischen) Pleura ein dicker blauer Streifen. An anderen Stellen, an denen makroskopisch Auflagerungen constatirt wurden, bestehen dieselben nur aus wenig Fibrin, im Uebrigen nur aus Zellen mit Kokken und dicken freien Massen von solchen.

Diese schwere Streptokokkenaffection nimmt nun zweifellos ihren Ausgang von den Bronchien (womit nicht gesagt sein soll, dass die gleich zu erwähnenden Gefässverstopfungen ganz ohne Einfluss auf die Beschaffenheit der Herde gewesen sind). Wir finden die kleinen Bronchien ganz ausgestopft mit Eiterzellen, die ungeheuere Massen von Kokken einschliessen, in den grösseren ist wenigstens das Epithel bedeckt mit kokkenhaltigen Eitermassen. Das Epithel selbst zeigt kaum eine Veränderung, auch keine stärkere Durchwanderung mit Leukocyten. Die nächsten Arterienäste in der Umgebung der Herde waren frei, in einiger Entfernung fanden sich aber verschiedene Emboli, welche Schimmel und Kokken enthielten. Die Kokken waren nicht besonders reichlich, zeigten ausserdem deutliche Staphylokokkenanordnung (sie entstammten übrigens einer Cultur, die, wie ich mich an verschiedenen Fällen überzeugt habe, sehr wenig virulent war). Die Arterienwand war wie in den früheren Fällen eiterig infiltrirt und z. Th. zerstört, in der Umgebung hatte sich ein Abscess gebildet, in dem eine ganze Anzahl von Schimmelsporen lagen, die wohl Auskeimungserscheinungen zeigten, aber noch nirgends eigentliche Fäden gebildet hatten.

Ganz nebenbei möchte ich bemerken, dass auch in diesem Falle Knochenmarksriesenzellen in den Capillaren gefunden wurden, allerdings lange nicht so reichlich, wie bei dem Versuch XI.

In den Nieren waren kleine Abscesse, in denen Staphylokokken, aber keine Schimmelsporen gefunden wurden. Es wurde übrigens nur eine kleine Anzahl derselben untersucht.

Versuch XIII.

Einem kräftigen, jungen Schäferhund werden ca. 12 ccm einer dicken Aufschwemmung von Sporen und Bröckeln in die Vena jugularis injicirt (am 15. III.).

Das Thier ist am nächsten Tag elend, frisst nichts und wird am 17. III. Vormittags todt in seinem Käfig aufgefunden. Der Tod muss 30—36 Stunden nach dem Eingriff eingetreten sein.

Bei der Section findet sich in der rechten Lunge ein grosser, keilförmiger, hämorrhagischer Herd, in den übrigen Theilen eine mehr diffuse, hämorrhagische Infiltration grösserer und kleinerer Abschnitte ohne schärfere Abgrenzung. Ausserdem massenhafte weissliche Herdchen in der Niere,

Leber und namentlich auch in der Skeletmuskulatur. Ferner ist auch das Herz dicht mit Knötchen durchsetzt, auf dem Pericardium stellenweise feine, leicht abstreifbare Auflagerungen. Im Gehirn, im Knochenmark und in der Milz konnten auch mikroskopisch keine Herde nachgewiesen werden.

Von der Lunge wurden namentlich grosse Uebersichtsschnitte durch den oben erwähnten grösseren hämorrhagischen Herd untersucht.

Das Lungengewebe verhält sich im Ganzen genau so, wie beim typischen, frischen hämorrhagischen Infarkt der menschlichen Lunge. Die Alveolen und auch die Bronchien sind prall ausgestopft mit rothen Blutkörperchen, allerdings ist wohl diese Füllung nicht ganz so stark und namentlich nicht ganz so gleichmässig, wie man es in den Fällen von Menschen zu sehen gewohnt ist. Besonderes Interesse verdienen natürlich die Gefässe, da hier die stärksten Veränderungen zu vermuthen waren.

In der Mitte des Herdes ist an den vorliegenden Schnitten der Stamm des zu dem betreffenden Lungenabschnitt gehörigen Arterienastes schräg getroffen; seine Wandung ist übrigens so verändert, dass, da an den betreffenden Schnitten der Zusammenhang mit besser erhaltenen Gefässabschnitten nicht erkennbar ist, die Diagnose nur nach dem Inhalt gestellt werden kann, der nach der Art der Versuchsanordnung beweisend für die Natur des Gebildes ist; ausserdem giebt die Lage zum Bronchus einen weiteren Anhaltspunkt. Das Lumen ist vollkommen ausgefüllt von einer Masse, die aus Schimmelculturtheilen (vertrocknetem Mycel, Köpfchen und Sporen, Brotresten), aus Eiterkörperchen, welche ausnahmslos fortgeschrittene Zerfallserscheinungen zeigen, und verhältnissmässig spärlichen rothen Blutkörperchen besteht. —

Die Wand der Arterie erscheint bei der Giesonfärbung als ein dünner, rother, dicht eiterig infiltrirter Ring, in dem erhaltene Gewebselemente nicht mehr nachzuweisen sind. Die Muscularis fehlt an dieser Stelle fast vollständig.

Bei der Weigert'schen Bakterienfärbung sieht man am Rande der Füllungsmasse zahlreiche aussprossende Sporen, aus denen sich meist sehr kurze, oft auch gabelig getheilte Fäden entwickelt haben, die alle aber noch innerhalb des ursprünglichen Gefässlumens gelegen sind und die Wandung noch nicht durchwachsen haben. Ausser diesem grossen Stamm zeigen sich noch eine Anzahl kleiner verstopfter Arterienäste, deren Wandung aber noch sehr gut erhalten und meist nur wenig infiltrirt ist. Es handelt sich hier auch um kleine, hängengebliebene Culturstücke, die von Eiterkörperchen umgeben und durchsetzt sind. Das Centrum wird sehr häufig von einem sehr zierlichen Stern aus Schimmelmycel gebildet. Einige solche Mycelwucherungen gehen übrigens von verstopften Capillaren aus und dringen dann auch etwas in das umgebende Parenchym ein. Alle diese Herde zeigen aber nur eine minimal zu nennende Ausbreitung.

Sehr interessant war nun ein weiterer Befund in mehreren grösseren Arterienstämmen; es ergab sich nämlich die bemerkenswerthe Thatsache, dass sich an der Arterienwand Schimmelkeime ansiedeln können und dass von diesen aus ein reichliches Einwachsen von Mycel sowohl in das strömende Blut als in die Gefässwand stattfinden kann, ohne dass es zu einem Verschluss des betreffenden Astes durch einen grösseren Embolus zu kommen braucht. Fig. XIII stellt eine solche Schimmelwucherung dar, welche sich gerade an der Theilungsstelle einer grösseren Arterie entwickelt hat. Es haftet hier ein dichtes, sternförmig verzweigtes, Schimmelmycel, dessen Fäden sich einmal weit in die Blutbahn verfolgen lassen, die andrerseits in die

Arterienwand, welche mit meist zerfallenen Eiterzellen infiltrirt und in ihrer Structur dadurch ganz undeutlich geworden ist, eindringen.

Die Hauptmasse des intravasculären Schimmels grenzt übrigens nicht direct an strömendes Blut, sondern ist eingehüllt von einer bei schwächerer Vergrösserung homogenen, zarten Masse, die bei stärkerer Vergrösserung aus feinsten Scheibchen zusammengesetzt ist (Plättchenthrombus). Ueber diese Thrombusmasse hinaus ragen aber sehr deutlich lange Fäden in das Blut hinein, welches hier allem Anschein nach intra vitam strömend gewesen ist.

Die Nieren enthalten ganz kolossale Mengen von Schimmelherden und bieten vollständig das Bild dar, wie es schon oft bei der experimentellen Schimmelmykose beschrieben worden ist. Ich möchte aber doch etwas näher auf den Befund eingehen, weil mir in den meisten Schilderungen nicht genügend hervorgehoben zu sein scheint, wie enorm schwer die Nieren in solchen Fällen acutester Aspergillusinfection erkrankt sein können.

Die Herde sind einmal ausserordentlich zahlreich in der Rinde, wo sie sich wiederum zumeist an Glomeruli anschliessen, ferner finden sie sich in grösserer Anzahl in der Marksubstanz und zwar zumeist in der Nähe der Papille.

An den Glomerulis selbst lassen sich verschiedene Grade der Erkrankung erkennen. In manchen sind die Kerne in der gewöhnlichen Weise färbbar, in den Schlingen liegen einzelne ausgewachsene Schimmelfäden. In anderen sind die Schlingen noch sehr gut erkennbar, aber kernlos. In solchen ist dann die Schimmelwucherung sehr viel reichlicher, die Fäden durchwachsen die Schlingen und schliesslich auch die Kapsel und verbreiten sich in der Nachbarschaft. Zwischen ihnen sind mehr oder weniger Leukocyten, fast stets in hochgradigem Zerfall begriffen. An anderen wiederum ist die Anhäufung von Leukocyten, erhaltener und zerfallener, so massenhaft, dass von dem Glomerulus nichts mehr zu erkennen ist und nur das ganze Aussehen und die Lage des Herdes seinen Ursprung erkennen lässt. In den letzteren ist zumeist die Pilzentwicklung am üppigsten. Kräftige, septirte Fäden mit zahlreichen Theilungen und Bildung dichter Büschel an den Enden durchwachsen die Glomeruluskapsel, die angrenzenden Harnkanälchen, das Bindegewebe, die Gefässe. Sehr beachtenswerth ist, dass die verschiedenen Gewebstheile vollständig von Schimmel durchwuchert sein können und unter Umständen bei Färbungen nichts erkennen lassen, was auf eine Schädigung ihrer histologischen Elemente hindeutet. So sehen wir kleine Arterien von Schimmelfäden durchwachsen in der Weise, dass unmittelbar neben den Muskelkernen, die keine Veränderung erkennen lassen, schön gefärbte Mycelfäden sichtbar sind. So werden gerade und gewundene Kanälchen und die zwischen ihnen liegenden Capillaren durchwachsen, anscheinend selbst ohne Schädigung des Epithels. An anderen Stellen, namentlich an solchen, wo reichliche Eiterkörperchen angesammelt sind, ist dagegen das Gewebe abgestorben, die Kerne nicht mehr färbbar.

In grösster Ausdehnung ist nun ferner das Epithel der gewundenen Harnkanälchen zu Grunde gegangen und zwar in einem so hohen Grade, dass man an manchen Stellen geradezu suchen muss, um überhaupt noch erkennbare Kerne vom Epithel der gewundenen Kanälchen zu Gesicht zu bekommen. Auch die ursprüngliche Form der Epithelzellen ist an den meisten solcher Stellen ganz unerkennbar geworden, das ursprüngliche Kanälchenlumen ist ganz ausgefüllt von ziemlich homogenen, unregelmässig gestalteten, dicht aneinander liegenden Schollen. An einigen Stellen lassen sich aber die Uebergänge von noch ziemlich gut erhaltenen Zellen in diese formlosen Klumpen

verfolgen. Man sieht diese Veränderung übrigens nicht nur in der Umgebung der afficirten Glomeruli, sondern häufig auch noch in weiter Entfernung von denselben, ohne dass sich in und zwischen den Kanälchen Schimmel nachweisen liess.

Das Epithel der geraden Kanälchen hat lange nicht in dem Grade gelitten, wie das der gewundenen, doch zeigt es an vielen Stellen ebenfalls eine fortgeschrittene Degeneration.

In der Marksubstanz sind alle Epithelzellen sehr viel besser erhalten. Die Schimmelherde bestehen hier aus einem sehr schönen sternförmigen Mycel, das von einem dichten Centrum aus radiär in die umgebenden Kanälchen hineinwächst. Letztere sind zumal an der Peripherie noch sehr gut erhalten, einzelne Kerne von Kanälchenepithelien lassen sich auch noch in den centralen Theilen nachweisen, während andere hier schon zu Grunde gegangen sind. Vereinzelte Eiterkörperchen sind auch hier zwischen den Fäden sichtbar, doch ist die Reaction des Gewebes im Ganzen eine sehr geringe, sodass man das eigenthümliche Bild einer ganz frei im Gewebe gelegenen Schimmelwucherung hat, ohne Bildung eines eigentlichen Herdes durch reactive leukocytäre Infiltration. (Aehnliche Befunde sind früher von Grawitz beschrieben worden.)

Die in der Rinde gelegenen Herde sind übrigens keineswegs auf die Glomeruli und ihre Umgebung beschränkt, sondern gehen häufig von kleinen Blutgefässen direct aus.

Im Herzen fanden sich ausser den schon makroskopisch constatirten Herdchen eine ausserordentliche Anzahl kleinerer von den feinsten Anfängen an.

Dieselben bestehen aus einer circumscripten Verfettung resp. beginnenden Nekrose der Herzmuskelfasern, welche von einem verzweigten Schimmelmycel durchwachsen ist. Letzteres erreicht allerdings nicht entfernt die Dichtigkeit und Mächtigkeit, wie in den Nierenherden. Die einzelnen Herde sind umgeben von einem Mantel von Leukocyten, der an verschiedenen Stellen einen verschiedenen Umfang besitzt. Einzelne Fäden reichen übrigens über diese Infiltrationszone hinaus und endigen frei in oder zwischen den Herzmuskelfasern. Die kleinsten Knötchen bestehen aus einer Leukocytenanhäufung im interstitiellen Bindegewebe, welche ein kleines sternförmiges Mycel einschliesst.

Epikrise: Die bei dem, 30—36 Stunden nach der intravenösen Einspritzung gestorbenen, Thiere gefundenen Veränderungen sind zweifellos allein bedingt durch den mechanischen Effect der Gefässverstopfung und durch das Auswachsen der Schimmelkeime. Nirgends fand sich eine Spur von Bakterien.

In der Lunge war ein grosser Herd entstanden — zweifellos im Anschluss an die Verstopfung eines grösseren Lungenaterienastes. Der Herd verhält sich typisch wie ein embolischer, hämorrhagischer Infarkt der menschlichen Lunge. Die Gefässwandung ist im Bereich des Pfropfes hochgradig alterirt, eitrig infiltrirt, der Thrombus selbst von Eiterzellen durchsetzt, in ihm ausgewachsene Schimmelfäden. Ausserdem finden sich zahlreiche kleine Herde in den Lungen.

Von besonderem Interesse war das Haftenbleiben und Auswachsen von Schimmelkeimen an der Wandung grösserer Arterienäste bei Freibleiben der Circulation durch dieselben.

In den Vordergrund treten die ganz ausserordentlich schweren Veränderungen der Nieren. Wir finden eine hochgradige Schädigung der

Glomeruli, von denen ein grosser Theil unwegsam geworden resp. vollständig zu Grunde gegangen ist. Ausser den direct durch die Schimmelwucherung betroffenen Gewebsbestandtheilen, welche übrigens während des Durchwachsens der Schimmelfäden wenigstens eine Zeit lang histologisch ganz intact aussehen können, ist nun aber noch eine ganz ausserordentliche Schädigung des weiter entfernten Parenchyms in specie des Epithels der gewundenen Harnkanälchen nachweisbar. Dasselbe ist in so hohem Maasse betroffen, wie man es sonst wohl nur durch Eingriffe, wie das vollständige Absperren der Blutzufuhr durch Abklemmen der Arterie, erreichen kann.

Wie mir scheint, ist diese Schädigung des Epithels so gut wie ausschliesslich auf das hochgradige Circulationshinderniss durch die Verlegnng zahlreichster Glomeruli zurückzuführen. An eine Fernwirkung der Parasiten oder ihre Stoffwechselproducte darf man hier wohl kaum denken.

Ferner finden sich sehr zahlreiche Herde im Herzen, doch hatte man nicht den Eindruck, dass hierdurch eine schwere Störung der Funktion bedingt sei, da die Herde doch alle sehr klein sind und die grosse Masse der Muskulatur ganz intact erscheint.

Demnach kann es einem Zweifel nicht unterliegen, dass der so ausserordentlich schwere Verlauf der Erkrankung und der rasche Eintritt des Todes ganz allein auf die Nierenaffection zurückzuführen ist.

Versuch XIV.

Einem sehr grossen Lapin werden am 15. III. ca. 7 ccm einer ziemlich dicken Sporenaufschwemmung mit kleinen Bröckeln in die Vena jugularis injicirt.

Das Thier nimmt am nächsten Tage keine Spur von Nahrung zu sich und wird am 17. III. todt in seinem Käfige aufgefunden (die Zeitdauer ist also anscheinend genau dieselbe gewesen, wie die bei dem Hund XIII, der gleichzeitig operirt wurde). Der Tod ist demnach ca. 30—36 Stunden nach dem Eingriff eingetreten. —

Bei der Section fanden sich einige etwas grössere Herdchen, sowie zahlreiche kleinere in den Lungen, in den Nieren und in der Leber.

Bei der mikroskopischen Untersuchung der Lungen zeigte sich, dass die Erkrankung viel bedeutender ist, als man nach dem makroskopischen Verhalten vermuthen sollte. Besonders instructiv sind Schnitte, welche grössere, verschlossene arterielle Stämme getroffen haben. Das Lumen enthält den bekannten Schimmelpfropf (NB. ohne Spuren von Bakterien), doch zeigen sich, von demselben ausgehend, viel umfänglichere Mycelbildungen, als bisher in den Hundelungen beobachtet werden konnten. Die Wand dieser grösseren Aeste ist im Bereich der Verstopfung total nekrotisch; auch das umgebende Lungengewebe ist, wenn auch nicht in sehr grosser Ausdehnung, abgestorben. Die Alveolen in dem nekrotischen Bezirk erscheinen (ebenso wie die Bronchiolen) kolossal weit, wie hochgradig emphysematisch, ähnlich wie wir es bei der acuten, durch Kokken bedingten, Nekrose bei Hund XII sahen und wie es auch bei menschlichen Aspergillusmykosen beschrieben ist.

Von den Sporen in den Gefässen gehen nun ganz ausserordentlich lange Fäden ab und zwar sowohl in das Lumen des Gefässes, als durch die Wand in das umgebende Parenchym hinein. Sehr auffallend ist schon bei schwacher Vergrösserung das Aussehen dieser Mycelien, die für den ersten Blick in der That kaum eine Aehnlichkeit mit den beim Menschen und Hunde beobachteten haben. Diese Fäden färben sich sehr schön mit der WEIGERT'schen Bakterien- und Fibrinfärbung, dagegen nur schwach mit Hämatoxylin und Carmin und sehen bei flüchtiger Betrachtung nicht aus wie ein richtiges Schimmelmycel, sondern eher wie ein Geflecht aus dickeren und feineren Fibrinfäden, die, sich in den verschiedensten Richtungen kreuzend, ein feineres oder gröberes Netzwerk bilden, dass sowohl die Gefässe, als auch die einzelnen Alveolen umspinnt oder auch in gerader Richtung Gewebe und Hohlräume durchwächst. Das fibrinähnliche Aussehen ist einmal durch die Wachsthumsrichtung bedingt, indem die Fäden sich vielfach kreuzend durcheinanderwachsen, sodann dadurch, dass sie verhältnissmässig sehr dünn und zugleich sehr homogen dunkelblau gefärbt erscheinen — sehr ähnlich wirklichen Fibrinfäden. Bei stärkerer Vergrösserung sieht man nun aber leicht, dass auch dickere Fäden zwischen den feineren vorhanden sind, die eine charakteristische Schimmelfadenstructur zeigen. Ferner erkennt man auch in den feineren Fäden kleine vacuoläre Räume, schliesslich kann man einen grossen Theil derselben bis zu der Schimmelspore verfolgen, aus der sie herausgewachsen sind. Letztere hält sich als kuglige Anschwellung am Ende des Fadens ganz auffallend lange, auch schon bei Fäden, die eine sehr bedeutende Länge gewonnen haben.

Von besonderem Interesse war nun ferner der Befund einer ausgedehnten Verschimmelung eines Bronchus und seiner Verzweigungen. Die Wandung des letzteren war z. Th. nekrotisch und ganz von Schimmel durchwuchert, daneben fanden sich einige besser erhaltene Stellen, auf denen noch das Epithel erkennbar war, aber auch hier waren Schimmelfäden, welche die noch nicht abgestorbene Wand und auch das Epithel durchwucherten. An einer Stelle konnte ich auch auf solchem frischen Mycel die Bildung von Fruchtträgern beobachten, um deren Köpfchen theilweise bereits abgeschnürte Sporen in Menge lagen, während an anderen der Abschnürungsprocess anscheinend noch nicht begonnen hatte. Dass es sich hier nicht um zufällig in den Bronchus hineingelangte Köpfchen handelt, die dem Gefässinhalt entstammten, war leicht und sicher zu entscheiden.

Die kleineren verstopften Arterien verhalten sich zumeist ganz anders, als die eben beschriebenen. In diesen ist der eingeschlossene Schimmelpfropf dicht eingehüllt in Eiterkörperchen, welche auch die Wand des Gefässes dicht infiltriren. Die Schimmelsporen können noch unverändert sein, andere aber sind auch ausgewachsen, ja manchmal finden sich ganz spinnenförmige Gebilde, indem von dem centralen Pfropf lange, feine Schimmelfäden in radiärer Richtung die Gefässwand durchsetzen.

Ausserdem sind noch Knötchen vorhanden, die anscheinend aus verstopften Capillaren entstanden sind. Dieselben bestehen aus einer Anhäufung von Eiterkörperchen, welche eine kleine verzweigte Mycelbildung oder aber jene schon mehrfach erwähnten „aktinomycesähnlichen" Bildungen einschliessen.

Die Nieren enthalten ebenfalls eine Menge von Herden, im Ganzen ist die Affection aber keine schwere, besonders nicht im Vergleich zu der bei Hund XIII beschriebenen. Sie sind fast ausnahmslos auf die Glomeruli beschränkt, man sieht Fäden in und zwischen den Glomerulusschlingen, die manchmal auch die Kapsel durchbrechen. Die Kapsel ist regelmässig von

einem dünnen, dunkel gefärbten Infiltrationsring umgeben. Das Epithel der Harnkanälchen scheint nicht verändert.

Die Leber enthält ganz kolossale Mengen kleinster Knötchen (in einem Gesichtsfeld bei LEITZ III Oc. I wohl bis 50), die nur aus wenigen Leukocyten bestehen. Diese umschliessen eine eben auskeimende Spore oder einen schon etwas länger ausgewachsenen Faden.

Epikrise: Das sehr grosse Thier stirbt 30—36 Stunden nach Injection von reinem Schimmel in die Vena jugularis (in derselben Zeit, wie der gleichzeitig inficirte Huud XIII). Es finden sich Verstopfungen grösserer Lungenarterienäste, Nekrose derselben und des umgebenden Gewebes und sehr ausgebreitete Verschimmelung der Arterienwand, die auch auf die Umgebung übergreift. An verschiedenen Stellen wird auch die Wand eines benachbarten Bronchus durchwuchert, derart, dass auch hier die Bezeichnung einer „Verschimmelung" derselben gerechtfertigt erscheint. An einer Stelle konnte die Bildung von Fructificationsorganen aus dem frisch gewucherten Mycel im Lumen des Bronchus beobachtet werden.

Ausserdem waren zahlreiche kleinere Herde in anderen Abschnitten der Lunge, ferner in den Nieren und in der Leber.

Versuch XVII.

Einer ziemlich kräftigen Katze wird eine ziemlich dünne Aufschwemmung von Sporen und Bröckeln, der eine ganz geringe Menge von Kokkencultur zugesetzt ist, in die Vena jugularis injicirt.

Die nächsten Tage ist das Thier recht schwach, frisst sehr wenig, wird langsam kränker und schwächer und stirbt 4 Tage und 16 Stunden p. o.

Bei der Section findet sich ein grosser Abscess am Halse, ausserdem eine beiderseitige diffuse fibrinös-eiterige Pleuritis und eine schwere fibrinös-eiterige Pericarditis. In den Lungen waren verstreute, grössere und kleinere, weissliche Herdchen.

(Als Nebenbefund wurde eine totale Schrumpfung der rechten und eine sehr starke compensatorische Hypertrophie der linken Niere constatirt. Ausserdem fand sich an der linken Vena spermatica interna eine hirsekorngrosse accessorische Nebenniere.)

Mikroskopische Untersuchung: In den Lungen finden sich Abscesse in verschiedenen Stadien der Ausbildung. An vielen Stellen konnten auskeimende Schimmelsporen gesehen werden, in den grösseren Abscessen längere z. Th. verzweigte Schimmelfäden, welche, manchmal auch etwas dichter aneinander liegend, den kokkenhaltigen Eiter durchziehen. Indessen ist dieses Wachsthum nirgends als ein üppiges zu bezeichnen. In der Pleura konnte keine Spur von Schimmel nachgewiesen werden, wohl aber eine ungeheuere Menge von Kokken.

Auch in den pericarditischen Auflagerungen finden sich ausserordentlich grosse Kokkenmassen, ausserdem aber im Myocardium eine grosse Anzahl kleiner Herde, die zum kleinen Theil kokkenhaltige Abscesse darstellen, während die weitaus meisten den Charakter miliarer Schimmelherde zeigen, also aus nekrotischen Muskelfassern, zerfallenen Leukocyten und Schimmelmycelien bestehen. An einigen Stellen werden diese Herde auch grösser

und enthalten ein sehr viel üppigeres, sternförmig verzweigtes, dichtes Mycel. Nirgends waren in diesen Herden Kokken, während umgekehrt in den Kokkenabscessen jede Spur von Schimmelvegetation fehlte.

(In der Niere wurden ebenfalls Schimmelherde nachgewiesen.)

Versuch XVIII.

Einem kräftigen Schäferhund werden ca. 15 ccm einer Aufschwemmung von Bröckeln und Sporen, der eine geringe Menge einer Bouilloncultur von Osteomyelitiskokken beigemischt ist, in die Vena jugularis eingespritzt.

Die nächsten Tage ist das Thier schwach, magert schnell ab, frisst fast gar nichts, trinkt aber sehr reichlich.

Der Zustand wird immer schlechter, der Hund liegt schliesslich apathisch da, nimmt nur etwas Milch und stirbt am Abend des 6. Tages nach dem Eingriff. Section am anderen Morgen 15 St. p. m.

Am Halse findet sich ein von der Unterbindungsstelle der Vene ausgehender Abscess.

Beide Lungen sind ganz dicht durchsetzt mit Abscessen von Erbsen- bis Kirschkerngrösse; über vielen ist die Pleura eingesunken, nekrotisirt. In den Pleurahöhlen keine Flüssigkeit.

Beim Herausnehmen der rechten Lunge findet sich im Unterlappen ein Herd, an dessen (etwas über 1 cm im Durchmesser haltenden) Oberfläche ein äusserst zartes weissliches Schimmelmycel bereits makroskopisch als solches zu erkennen ist.

Der charakteristische Anblick verschwand übrigens sofort, nachdem die Lunge in die Pleurahöhle zurückgesunken war, da sich in letzterer eine geringe Menge blutiger Flüssigkeit angesammelt hatte. Bei der Befeuchtung verschwand das Bild sofort und vollkommen — eine Mahnung, bei der Section solcher Versuchsthiere mit äusserster Vorsicht zu verfahren, da sonst leicht das Charakteristischste des ganzen Obductionsbefundes vollkommen übersehen werden kann.

Mikroskopisch wurde bei der frischen Untersuchung an dieser Stelle sofort das Vorhandensein sehr zahlreicher Fructificationsorgane festgestellt. Die interessante Frage, ob Pneumothorax vorgelegen hat, kann ich nicht mit Sicherheit entscheiden, da ich im Momente der Eröffnung des Thorax versäumt habe, darauf zu achten. Ich konnte später aber mikroskopisch eine Perforation der Pleura über einem anderen Herde nachweisen, sodass die Wahrscheinlichkeit besteht, dass in der That Pneumothorax dagewesen ist.

Auch in den Nieren waren sehr zahlreiche Herde, vielfach deutlich keilförmig, sowohl in der Rinde, wie im Mark; das linke Nierenbecken enthält eiterige Flüssigkeit.

Der bereits makroskopisch als verschimmelt erkannte Herd wurde im Ganzen gehärtet (Formol-Alkohol) und in Serienschnitte zerlegt.

Auf dem Durchschnitt entspricht dem verschimmelten Fleck der Pleura ein dreieckiger Herd; die der Pleura, welche die Basis bildet, gegenüberliegende Spitze desselben ist 8 mm von dieser entfernt, die Basis selbst beträgt ungefähr 1 cm und von diesem kommen ca. 7 mm auf den verschimmelten Bezirk.

Von der Spitze treten Bronchus und Arterie in den Herd ein, die Letztere ist bis in ihre Verzweigungen hinein mit fester, in Organisation begriffener Thrombusmasse gefüllt, die nirgends einen grösseren Schimmelpfropf enthält. Die Hauptmasse des Herdes besteht aus einem ziemlich lockeren, pneumo-

nischen Infiltrat, das stellenweise, namentlich an den Rändern, deutlich hämorrhagisch ist. Die, übrigens wohl erhaltenen, Alveolen sind ausgefüllt mit einer Masse, die hauptsächlich aus sehr grossen gequollenen Alveolarepithelien und aus Leukocyten mit meist stark zerfallenen Kernen besteht und nur an ganz wenigen Stellen etwas fibrinöse Ausscheidungen erkennen lässt. Letztere finden sich eigentlich nur an der Grenze gegen die gleich zu beschreibenden, stärker veränderten, subpleuralen Partieen.

Diese letzteren entsprechen in ihrer Ausdehnung genau dem verschimmelten Theil der Pleura und bilden eine im Ganzen etwa $1\,^1/_2$ mm dicke Masse, welche wiederum sehr deutlich aus zwei ganz verschieden beschaffenen Schichten zusammengesetzt erscheint.

Die entfernter von der Pleura gelegene breite Schicht erscheint bei schwacher Vergrösserung sehr dunkel gefärbt durch eine sehr dichte Anhäufung stark tingibler Leukocytenkerne. Die der Pleura zunächst gelegene Schicht, die übrigens unmittelbar in letztere selbst übergeht, besteht aus einer jetzt sehr homogenen, intensiv gelb (Giesonfärbung) gefärbten Grundsubstanz, in welcher Haufen von dunklen Kernen und stellenweise sehr dichte, schöne sternförmige Mycelwucherungen eingelagert sind.[1]) Auf diese Schicht folgt dann, allmählich und vielfach nicht abgrenzbar in dieselbe übergehend, die Pleura selbst, die Sitz der Schimmelwucherung ist. Letztere sitzt in der Hauptsache auf der Pleura und besitzt eine grösste Höhe von ca. 0,4 mm (NB. am gehärteten Schnitt; am frischen Object und in der natürlichen Lage ist dieselbe offenbar bedeutend höher gewesen, da, ganz abgesehen von der Schrumpfung durch das Härten, die Fruchtträger durchweg nicht mehr die normale, gestreckte Stellung zeigen, sondern eingebogen, ja manchmal ganz niedergelegt sind).

Die nähere Betrachtung der einzelnen Schichten ergiebt Folgendes:

Was zunächst den Schimmel betrifft, so liegt er zwar, wie oben erwähnt, in der Hauptsache auf der Pleura, ist aber, namentlich in der Mitte der verschimmelten Stelle, so innig mit der überhaupt schwer erkennbaren obersten Schicht derselben verflochten, dass es vielfach ganz unmöglich ist, eine Grenze aufzufinden. In diesem Gebiete bildet der Schimmel ein ungemein dichtes Filzwerk aus in verschiedener Richtung verlaufenden, sich vielfach kreuzenden Fäden, welche z. Th. senkrecht zur Pleuraoberfläche stehen, z. Th. schief verlaufen, zum nicht geringen Theile auch parallel derselben hinziehen. Es ist dabei allerdings zu bemerken, dass durch das Eintauchen in die Flüssigkeit diese Verhältnisse stark verschoben sein können. Die Fäden sind etwas verschieden dick, zeigen nicht selten kolbige Aufschwellungen und sind, soweit es sich erkennen lässt, ganz auffallend wenig oder gar nicht verzweigt.

In den tieferen Schichten kann man sich gerade bei der Giesonfärbung sehr deutlich überzeugen, dass sich das Mycel mit den Pleurafasern verfilzt hat, man sieht nämlich die sehr viel schwächer als normal gefärbten, blassrothen Bindegewebsfibrillen zwischen den blass graublau gefärbten Schimmelfäden.

Am dichtesten wird das Mycellager über dieser Verfilzungsschicht und zwar besteht es in den tieferen Lagen hier aus verhältnissmässig dunkel gefärbten Fäden, über denen eine Schicht nur mit Pikrinsäure gefärbter, aber ungemein dicht aneinander gedrängter Mycelien zu sehen ist. (Ich muss es

---

[1]) Sehr viel spärlicher kommen ähnliche auch in der centraleren dunklen Zone vor.

auch hier zweifelhaft lassen, ob die eben erwähnte Schichtung nicht Kunstproduct durch die Härtung ist.)

Aus diesem Mycellager erheben sich nun zarte, schlanke, wenig gefärbte Fruchtträger in etwas wechselnder Anzahl, die natürlich im Schnitt in sehr verschiedener Richtung getroffen sind. In ihrer ganzen Länge sind sie, nachdem sie sich durch die Befeuchtung gelegt haben, etwa wie wir es bei Getreidefeldern in nassen Sommern sehen, so gut wie nirgends getroffen, sodass die Köpfchen nicht mehr im Zusammenhange mit ihren Trägern erscheinen, doch scheint es nach der Anzahl der in einem Schnitt getroffenen Köpfchen ausgeschlossen, dass alle die aufsteigenden Fäden schon ein solches gebildet haben. Sie differiren ziemlich in der Grösse, was natürlich z. Th. durch die Schnittrichtung bedingt ist, einige erscheinen ganz auffallend gross, wie stark gequollen; sie sehen übrigens nicht anders aus, wie von einer frischen Brotcultur. Sie sind zumeist umgeben von zahlreichen Conidien, allerdings noch nicht in so massenhafter Ausbildung, wie man sie in etwas älteren Culturen zu sehen bekommt. Zahlreiche solche Sporen liegen übrigens auch regellos zwischen den Fäden und oberhalb des Wurzellagers.

Ueber den Köpfchen scheint noch eine dünnste Lage aus abgehobenen Endothelien in zusammenhängender Schicht vorhanden gewesen zu sein, wenigstens sieht man solche Endothelzellen in ziemlich grosser Anzahl über denselben. Leider ist, wie schon oben erwähnt, die Oberfläche vor Einbringung in die Fixirungsflüssigkeit mit Pleurainhalt verunreinigt worden und haften jetzt sehr zahlreiche rothe und weisse Blutkörperchen an derselben, die das Bild einigermaassen stören. Zwischen den Schimmelfäden in den oberflächlichen Schichten finden sich sonst fast gar keine zelligen Elemente oder Reste von solchen, nur an einigen Stellen liegen grosse, blasige, offenbar im Absterben begriffene Endothelzellen, welche manchmal auch etwas grössere Häufchen bilden. In den tiefern Schichten finden sich dagegen ausserordentlich zahlreiche, dunkel tingirte Elemente zwischen und auf den Schimmelfäden; es sind dies zweifellos Leukocyten, aber kaum bei einem in der ganzen dichten Anhäufung ist ein gut erhaltener Kern vorhanden, vielmehr sieht man dieselben fast ausnahmslos in Form der bekannten, unregelmässigen, dunkel tingirten Fragmente oder auch in Form von structurlosen Blasen mit schwärzlich gefärbtem Contour.

Die Pleura selbst ist im Bereich der Verschimmlung vollständig nekrotisch. Es ist nicht nur unmöglich, auch nur einen Kern der früheren Bindegewebszellen in derselben nachzuweisen, sondern auch die Zusammensetzung aus Lamellen ist kaum zu erkennen, die einzelnen Bindegewebsbündel fast unkenntlich und bei der Giesonfärbung nur wenig färbbar. Die bereits oben erwähnte, homogene, intensiv gelbliche oder gelblich braune Masse, welche sich unterhalb der Pleura befindet, durchsetzt auch diese selbst fast vollständig. Dieselbe ist zweifellos nichts anderes als verändertes Blut, indem man gegen den Rand hin deutlich verfolgen kann, wie sich die homogene Masse in einzelne rothe Blutkörperchen auflöst. Das jetzige Aussehen ist wohl zum Theil ein Resultat der Härtung. —

Von der normalen (resp. gut erhaltenen) Pleura ist die nekrotische getrennt durch einen dichten Wall aus zerfallenen Leukocyten, zwischen denen noch rothgefärbte Bindegewebsfasern in der gewöhnlichen Weise sichtbar sind; dann beginnt ziemlich plötzlich die normale Gewebsfärbung: Die Pleurabündel erscheinen etwas gequollen, ebenso die zwischen ihnen gelegenen zelligen Elemente, welche ausserdem deutlich vermehrt und zweifellos noch gut erhalten sind.

In der oben erwähnten homogenen Masse, die wir als umgewandeltes Blut bezeichneten, ist ausser den blassen, schon erwähnten Bindegewebsbündeln so gut wie nichts von dem ursprünglichen pleuralen und subpleuralen (Lungen-) Gewebe erhalten. Dagegen finden sich auch hier Haufen von stark zerfallenen Leukocyten und ausserdem — Schimmel.

Letzterer bildet hier ganz ausserordentlich dichte, rosettenförmige Mycelwucherungen mit einem dicht verfilzten Centrum und von diesem nach allen Seiten ausstrahlenden, radiär gerichteten Fadensystemen, die, sich vielfach verzweigend, an der Peripherie vollständige Büschel bilden. Dieselben sind so reichlich, dass sie an vielen Stellen die Hauptmasse der homogenen Blutschicht einnehmen. Z. Th. sind diese Schimmelwucherungen sehr gut mit Hämatoxylin gefärbt, z. Th. so blass, dass ihre Anordnung erst bei stärkerer Vergrösserung erkennbar ist. Auch mit Methylenblau färben sich die meisten dieser Fäden nur mangelhaft und die WEIGERT'sche Bakterienfärbung stellt nur verhältnissmässig wenige der Fäden dar. (Aehnlich verhält sich letztere auch bei der Färbung des Pleuraschimmels, während die Methylenblaufärbung hier sehr gut gelingt.)

Auf diese eben beschriebene, homogene Schicht folgt nun entfernter von der Pleura die oben bereits erwähnte, dunkel gefärbte Zone. In dieser sind die einzelnen Lungengewebstheile gut erkennbar, also Alveolen, Bronchien, Gefässe, aber alles ist ebenfalls auch bei stärkerer Vergrösserung vollständig kernlos, nekrotisch. Die Alveolen sind dabei ganz ausgefüllt mit Leukocyten, deren Kerne höchstgradigen Zerfall zeigen. Auch diese Zone enthält einige Schimmelwucherungen von gleicher Beschaffenheit, wie in der subpleuralen Schicht. An einzelnen Stellen kann man sehr deutlich sehen, dass dieselben von kleinen thrombosirten Gefässen ausgehen. An einer Stelle sieht man auch die nekrotischen Wandungen eines Bronchiolus dicht mit Schimmelwucherungen durchsetzt, die bis in die Nähe der Pleura reichen.

Etwas anders ist das Bild an solchen Stellen, wo sich umfangreichere Schimmelmassen in den subpleuralen Schichten gebildet haben (s. Fig. VI).

Hier liegt direct unter der Pleura eine grössere, im Ganzen dreieckige Schimmelmasse, welche von nekrotischem und mit zerfallenen Eiterkörpern durchsetztem Lungengewebe eingeschlossen wird, so zwar, dass die allernächsten Schichten sehr wenig zerfallene zellige Elemente zeigen und mehr homogen erscheinen. Auch zwischen den einzelnen Fadenbüscheln sind nur hier und da Gruppen von zerfallenen Leukocyten eingestreut.

Verfolgt man übrigens mit starker Vergrösserung die von diesen Massen ausgehenden Fadenbildungen, so erkennt man, dass die ganzen nekrotischen Theile in grosser Ausdehnung von denselben durchzogen werden. Dieselben sind allerdings nur sehr schwach färbbar und zeigen auch sonst Abweichungen von dem Verhalten schön erhaltenen, kräftig wuchernden Mycels, sodass es nicht unberechtigt erscheint, sie als absterbende Fadenbildungen anzusprechen.

Auf Schnitten, die mehr den Rand der pleuralen Verschimmelung treffen, kommt nun nahe dem Rande des Schnittes ein grösserer Arterienstamm zum Vorschein, der mit seiner Umgebung ein bereits bei früheren Versuchen beschriebenes Bild genau wiederholt. Die Arterie enthält einen dicken Schimmelpfropf, welcher zahlreiche Bakterienhaufen einschliesst und ihre Wandung ist an der betreffenden Stelle vollkommen zerstört, der Pfropf von eiterigen Massen umschlossen, das zuführende und abführende Ende thrombosirt. In dem Eiter des umgebenden Abscesses finden sich lange Schimmelfäden, die an einzelnen Stellen auch reichlicher werden und dichtere Büschel bilden.

Ein directer Zusammenhang des Abscesses mit dem vorhin beschriebenen dreieckigen Herd, über dem die Pleura verschimmelt ist, besteht nicht, ausser insofern, als die Arterienäste, welche in den Herd hineingehen, Aeste desselben Gefässes sind, das in seiner Continuität durch den Embolus und die sich um denselben anschliessende eiterige Entzündung unterbrochen war.

Was den Bakteriengehalt des Herdes selbst betrifft, so konnte nur in einem kleinen Gefässchen ein Mikrokokkenhaufen aufgefunden werden, sonst war das nekrotische und infiltrierte Gewebe ganz frei von Bakterien. Namentlich die Pleura mit ihrer Schimmeldecke enthielt keine Spur von solchen.

Ausser dem eben beschriebenen wurden nun noch eine ganze Anzahl von Herden geschnitten, die manches Bemerkenswerthe boten. Von besonderem Interesse war es, dass sich ausser dem makroskopisch bereits erkannten noch zwei weitere Herde mit Verschimmelung der Pleura finden liessen. (Die Zahl kann eine grössere sein, da nicht alle subpleuralen Herde genau untersucht wurden.)

Der eine bietet, was die Verhältnisse der verschimmelten Pleura betrifft, die grösste Aehnlichkeit mit dem ersten, nur liessen sich an den nicht zahlreichen aufgelegten Schnitten keine ausgebildeten Köpfchen nachweisen. Nach dem Aussehen des Mycellagers vermuthe ich aber, dass solche an anderen Stellen doch vorhanden waren. Die Bindegewebsbündel der Pleura sind an mehreren Stellen noch schöner gefärbt, die einzelnen Gewebsschichten sind sonst ganz die gleichen, namentlich findet sich auch das homogene pleurale resp. subpleurale, flach ausgebreitete, hämorrhagische Infiltrat. Darunter folgt aber eine etwas grössere nekrotische und erweichte Partie, die eine kleine Höhle einschliesst. In der Wand derselben sind schöne, intensiv mit Hämatoxylin gefärbte sternförmige Mycelwucherungen vorhanden. Sehr eigenthümlich sind von solchen Sternen ausgehende lange Fäden (s. Fig. XII), welche von einer Seite des Sterns sich in radiärer Richtung gegen den Rand der Höhle verzweigen und diese gewissermaassen umspinnen. In der Umgebung ist das Lungengewebe vollständig nekrotisch, die einzelnen Alveolen aber noch erkennbar, ja die Scheidewände erscheinen, wie es auch an vielen anderen solchen abgestorbenen Stellen gesehen werden konnte, breiter, anscheinend durch Anlagerung einer fibrinähnlichen Gerinnungsmasse an dieselben. Die Alveolen sind zumeist mit Eiterkörperchen gefüllt, die immer wieder die schweren Zerfallserscheinungen zeigen. Nach aussen schliesst sich erhaltenes, aber stark hämorrhagisch infiltrirtes Lungengewebe an. In dem zuführenden Arterienast steckt ein Pfropf von der gewöhnlichen Beschaffenheit eines theilweise organisirten, blanden Thrombus.

Bakterien konnten in den hierauf untersuchten Schnitten nicht nachgewiesen werden.

Eine Färbung auf elastische Fasern ergab, dass dieselben in der verschimmelten Pleura noch recht gut erhalten waren, nur erschien die Schicht derselben nicht so dick, wie an normalen Stellen. Ganz verschwunden sind dieselben in der subpleuralen hämorrhagischen Zone. Ich habe hier allerdings den Eindruck gehabt, dass in dieser durch die Behandlung etwas geschrumpften dichten Masse die Orceïnfärbung versagt hat, dass also das Fehlen der elastischen Fasern nur durch den Mangel der Methode vorgetäuscht ist. Im Uebrigen sehen wir die elastischen Fasern auch noch in den nekrotischen verdickten Alveolenwandungen schön gefärbt, nur in den centralen erweichten Partieen sind dieselben völlig zu Grunde gegangen. —

Bei der dritten untersuchten Schimmelbildung auf resp. in der Pleura handelt es sich nicht eigentlich um eine „Verschimmelung“, es ist aber möglich, dass der hier erhobene Befund ein Anfangsstadium einer solchen darstellt.

Es waren in den betreffenden Schnitten mehrere, bei schwacher Vergrösserung lichte Herdchen in stark hämorrhagisch infiltrirter Umgebung vorhanden, welche kleine Kokkenembolieen und sternförmige Mycelwucherungen einschlossen. Die Herde bestehen wiederum aus nekrotischem Parenchym mit eingelagerten zerfallenen Leukocyten. Ueber einem solchen Herde findet man wieder die eigenthümliche pleurale und subpleurale blutige Suffusion, aber keinen Schimmel, über einem anderen erscheint die Pleura etwas eingesunken und von einer ziemlich dicken Schicht zerfallener Eiterkörperchen bedeckt, welche bei stärberer Vergrösserung von reichlichen, meist senkrecht zur Oberfläche gestellten Pilzfäden durchzogen ist.

Bei genauerer Betrachtung dieser Lungenherde mit stärkerer Vergrösserung bemerkt man, dass die Verschimmelung des Lungengewebes eine viel fortgeschrittenere ist, als man anfänglich vermuthen konnte. Es zeigt sich nämlich, dass eine Menge äusserst blasser Fäden theils die Alveolen umspinnen, theils das Lumen derselben und auch das angrenzende Gewebe durchziehen und z. B. Blutgefässe durchkreuzen. Letztere zeigten häufig noch eine Füllung mit auffallend gut erhaltenen rothen Blutkörperchen inmitten des nekrotischen Parenchyms.

Die übrigen, äusserst zahlreichen Herde ähneln durchaus den bei früheren Versuchen beschriebenen; es sind also Abscesse, welche sich an Verstopfungen der Arterienäste mit Schimmelcultur und Kokken anschliessen. Einige derselben erreichen die Pleura, ohne dass es zur Schimmelbildung auf derselben gekommen ist, auch wenn sie vollkommen nekrotisirt erscheint.

In allen überhaupt untersuchten Herden ist der Schimmel zum Auswachsen gekommen, indem lange, vielfach baumförmig verzweigte Schimmelfäden den Abscesseiter durchziehen. An den meisten ist dies immerhin so reichlich der Fall, dass man bereits bei schwacher Vergrösserung einen erheblichen Grad von Verschimmelung constatiren kann, während in anderen Fällen schon ein genaueres Suchen nothwendig ist, namentlich an solchen Stellen, wo dickere Bakterienhaufen vorhanden sind. Kleine Abscesse mit wenigen Kokken zeigen manchmal sehr reichliche Wucherungen, aber eigentlich niemals die charakteristische dichte Sternform, die wir in den oben beschriebenen Herden sahen. Einige dieser Herde communiciren übrigens mit den Bronchien, in deren Inhalt Köpfchen und Sporen in Mengen vorkommen können. Eine Verschimmelung der Bronchialwand im Anschluss daran habe ich aber nicht eintreten sehen.

Die Nieren enthielten zahlreiche Herde in der Rinde und grössere Abscesse in der Marksubstanz, namentlich in der Nähe der Papille. In der Letzteren fanden sich dicke Kokkenhaufen, aber kein Schimmel. In den kleineren Herden konnte weder Schimmel, noch Kokken nachgewiesen werden, doch glaube ich nach ihrem Aussehen annehmen zu dürfen, dass wenigstens geringfügige Schimmelvegetationen vorhanden gewesen sind.

Das Herz enthielt grosse Mengen von Herdchen von eben sichtbaren bis zu solchen von 2—3 mm im Durchmesser. In letzteren findet sich in einigen Schnitten ein central gelegenes, ziemlich dichtes Geflecht von Schimmelfäden, die allerdings stark gequollen und wenig färbbar sind. Dieselben sind wie gewöhnlich umgeben von zerfallenen Leukocyten. Die kleinen Herde enthalten ein solches eiteriges Centrum gar nicht mehr, sondern bestehen zumeist aus einem grosszelligen Granulationsgewebe, in dem noch Reste zer-

fallener Leukocyten, Mycelstücke und stellenweise auch Fibringerinnsel enthalten sind. Ausserdem sind noch Fragmente von Herzmuskelfasern vorhanden, während die unmittelbar an den Herd grenzenden Muskelfasern schwere fettige Degenerationen bis zum vollständigen Untergang zeigen. Auch in den grösseren Herden ist schon eine reichliche Bildung von Granulationsgewebe zu Stande gekommen. Ausser den gewöhnlichen Elementen des Granulationsgewebes findet man in allen diesen Herden zahlreiche Riesenzellen.

Epikrise. Bei diesem Versuche ist es zum ersten Mal gelungen, Abscesse und Schimmelbildungen in den Lungen des Versuchsthieres zu erzeugen, welche mit den beim Menschen vorkommenden sehr wohl vergleichbar sind, ja in manchen Punkten eine sehr grosse Uebereinstimmung zeigen. Es findet sich hier zum ersten Male eine grössere Verschimmelung mit Bildung zahlreicher Fructificationsorgane und zwar eigenthümlicher Weise auf und in der Pleura.

Zugleich scheint mir dieser Fall, im Verein mit den vorher beschriebenen, besonders geeignet, um zu demonstriren, wie ungemein schwierig es ist, herauszubringen, woran es nun eigentlich liegt, dass es zur Verschimmelung der Gewebe in grösserem Maassstabe kommt und welche Vorbedingungen zu erfüllen sind.

Wie in den früheren Beobachtungen schliesst sich die Verschimmelung durchaus nicht etwa unmittelbar an die grossen Schimmelpfröpfe an, die so leicht in den Lungenarterien zum Haften zu bringen sind, sondern sie entstehen von kleinen Gefässen aus und wahrscheinlich können schon wenige Sporen, welche an den günstigen Fleck gelangt und ausgekeimt sind, das mächtige, von Neuem fructificirende Mycel erzeugt haben.

Welche Stadien nun eigentlich jener oben genauer beschriebene keilförmige Herd mit der schönen Pleuraverschimmelung bis zu seiner jetzigen Ausbildung durchlaufen hat, möchte nach dem vorliegenden Befund kaum mit Sicherheit zu entscheiden sein. Sehr auffällig ist die genau auf den Bezirk der Pleuraverschimmelung beschränkte, nur wenig tiefgreifende pleurale und subpleurale blutige Suffusion. Ist sie vorher entstanden und hat sie den Boden für die Verschimmelung abgegeben, oder ist sie die Folge der Schimmelentwicklung? Ich halte es für müssig, in eine nähere Discussion darüber einzutreten, möchte nur bemerken, dass es mir ganz zweifellos erscheint, dass die offenbar progrediente Gewebsnekrose z. Th. auf die Schimmelwucherung als alleiniges ätiologisches Moment zurückzuführen ist, da jetzt Bakterien in dem Herde nur in minimalster Menge nachzuweisen waren und das ganze histologische Bild von dem der gewöhnlichen Bakterienabscesse, die man zum Vergleich ja unmittelbar daneben hat, vollständig abweicht, während es sich in auffallendster Weise den Befunden bei der menschlichen Lungenmykose nähert.

Da keine Verbindung dieses Pleuraherdes mit offenen Bronchien nach-

gewiesen werden konnte, ergiebt sich nothwendigerweise die bereits im Anfang der Beschreibung wahrscheinlich gemachte Annahme des Bestehens eines Pneumothorax, da nach Allem, was wir über diese Dinge wissen, der freie Zutritt atmosphärischer Luft unbedingt für die Entwicklung der Fructificationsorgane des Schimmelmycels nothwendig ist. (Weiterhin war natürlich die durch die makroskopische Untersuchung festgestellte Trockenheit der Pleurahöhle Vorbedingung für die Entstehung der Fructificationsschicht, deren charakteristisches Aussehen bei der Berührung mit Flüssigkeit sofort verloren ging.)

Ausser diesen Pleuraverschimmelungen fanden sich nun Schimmelwucherungen überall in den Lungenabscessen und zwar in viel grösserer Ausdehnung, als es bis dahin beim Hunde beobachtet werden konnte. Zur Erklärung dieser Thatsache muss man entweder annehmen, dass das Thier besonders disponirt zur Verschimmelung gewesen ist, oder dass die eingespritzte Bakterienmenge dieser günstige Verhältnisse schuf, indem sie einerseits gross genug war, um Veränderungen zu erzeugen, welche dem Schimmel das Haften und Wachsen ermöglichten, andrerseits nicht so reichlich sich entwickelte, um ihrerseits das Wachsthum des Schimmels zu hemmen.

Ausserdem fanden sich zahlreiche Schimmelherde, die man wohl als in Ausheilung begriffen betrachten kann, im Herzen und schliesslich etwas grössere, kokkenhaltige Abscesse in der Niere, namentlich in der Marksubstanz.

Inwieweit die Verschimmelung an dem letalen Ausgang betheiligt ist, lässt sich natürlich kaum sagen.

Jedenfalls beweist der Versuch, dass es gelingt, von den Gefässen aus durch Einspritzung von Schimmel und Eiterbakterien in der Lunge des Hundes Verschimmelungen mit Neubildung von Fructificationsorganen und Sporenbildung zu erzeugen, die in hohem Maasse mit den Aspergillusmykosen der menschlichen Lunge übereinstimmen, nur dass es nicht, wie dort zumeist, zur Verschimmelung von Bronchien, sondern zu einer solchen der Pleura gekommen ist. Es erinnert der Befund übrigens an den alten, obenerwähnten von Rayer, der Schimmelbildungen auf der Pleura von Phthisikern mit Pneumothorax sah.

Besonders sei noch hervorgehoben, dass die Schimmelmycelien ausnahmslos immer in nekrotischem Gewebe vorhanden waren. Zweifelhaft muss es hier erscheinen, ob die Gewebe schon nekrotisch waren und secundär verschimmelten, oder aber, ob die Schimmelwucherung die Nekrose veranlasst hat. Zum Theil muss man, glaube ich, dass Letztere auch für diesen Fall annehmen; ich will auf diese wichtige Frage später zurückkommen.

Sehr bemerkenswerth ist auch in diesem Falle die immer wieder zu beobachtende Erscheinung des eigenthümlichen, hochgradigen Zerfalls der Eiterkörperchen in diesen Schimmelherden bei gleichzeitiger geringer

Neigung zu der gewöhnlichen eitrigen Einschmelzung, also wenn man will, ein auffallendes Trockenbleiben der Nekrose. Es stimmt das wieder sehr gut zu den Befunden bei der menschlichen Mykose. —

Versuch XIX (cf. Fig. V).

Einem kräftigen Pinscher wird eine grosse Menge von Bröckeln in Kochsalzlösung in die Vena jugularis injicirt. Darnach tritt hochgradige Dyspnoë ein, die aber nach ca. $^1/_4$ St. bedeutend nachlässt.

Der Hund stirbt (resp. wird in extremis getödtet) 51 St. p. o. Die Wunde am Halse ist ganz reactionslos. In den Lungen fanden sich zumeist nur sehr kleine, stellenweise hämorrhagische Herde, ausserdem ein grösserer, erweichter, in dem ein grosser Schimmelklumpen liegt.

Beide Nieren sind dicht durchsetzt von punktförmigen, hämorrhagischen Herdchen.

Bei der mikroskopischen Untersuchung zeigt sich die nach den bisherigen Resultaten überraschende Thatsache, dass in dem grösseren, bei der fricshen Untersuchung gefundenen Herd eine ganz enorme Verschimmelung der Wand der durch den Schimmelpfropf verschlossenen Arterie vorhanden war, die von hier auch auf das umgebende Lungenparenchym überging und hier Alveolen, Gefässe, Bronchien durchwuchert hat; in einzelnen Alveolen war es sogar schon zur Bildung von Fruchtköpfchen aus dem neu entstandenen Mycel gekommen.

Eine genauere Untersuchung ergab Folgendes: Ein grösserer Ast der Lungenarterie ist auf eine bedeutende Strecke von einem Pfropf ausgefüllt, der aus der bekannten Schimmelculturmasse besteht: Brotstückchen, zusammengetrocknete Mycellager, zahlreiche Köpfchen und massenhafte Sporen. Die Gefässwand ist, wie gewöhnlich, auf eine grössere Strecke unterbrochen, der Pfropf von Eiter durchsetzt und umgeben, der an der Stelle, wo die Gefässwand nicht mehr erkennbar ist, in die eiterige Infiltration der Umgebung übergeht. In diesem umgebenden, abscedirenden Lungengewebe fand sich an einer Stelle ein sehr dichtes Schimmelmycel, das eigenthümlich ringförmig angeordnet ist, ca. $^1/_2$ mm im Durchmesser misst und ein kleines mit Blut und Eiterkörperchen angefülltes Lumen einschliesst. Die nähere Betrachtung lehrt, dass es sich um ein verschimmeltes Gefäss (Bronchus?) handelt, indem man bei der Giesonfärbung noch schwach roth gefärbte, ringförmig angeordnete Fasern durch die dichte Schimmelwucherung hindurch verfolgen kann. In der Nähe ist ein anderes kanalartiges Gebilde, in den meisten Schnitten in der Längsrichtung getroffen, dessen eine Wandseite ebenfalls vollkommen von dichtem Schimmelmycel durchwachsen ist, während die andere an einzelnen Stellen noch wohlerhaltenes Epithel erkennen lässt, sodass es sich hier also um einen kleinen Bronchus handelt. Das Lumen desselben erscheint offen, ohne dass es aber zur Bildung von Fruchtträgern dort gekommen wäre.

Viel interessanter gestalten sich die Verhältnisse in dem Theil der verstopften Arterie, in dem die Wandung noch besser erhalten, also noch nicht durch Abscedirung zerstört ist und zwar betrifft die jetzt zu beschreibende Veränderung den peripheren Abschnitt des Gefässes. Hier ist die eine Seite total verschimmelt (in den vorliegenden Schnitten in einer Ausdehnung von ungefähr $^1/_2$ cm; wie viel weiter dieselbe in Wirklichkeit noch gegangen ist, lässt sich nicht mehr entscheiden, da es leider versäumt ist, Serienschnitte von diesem Herde anzufertigen). Hier ist nun diese Mycel-

bildung von einer Ueppigkeit, wie sie bis dahin von mir nur bei den Bronchien des menschlichen Falles und allenfalls bei der vorher beschriebenen Pleuraverschimmelung beobachtet war. Die ganze Gefässwand ist geradezu substituirt von einer dicken Lage aus engst verfilzten Pilzfäden, und von diesem Lager aus strahlen üppigste dendritisch verzweigte, zierliche Figuren bildende Mycelfäden in die umgebenden Lungenalveolen aus, das Lumen derselben z. Th. durchwachsend und ausfüllend, z. Th. die Wandungen umspinnend. In diesen Alveolen fanden sich an manchen Stellen sehr schön ausgebildete, mit dem frischen Mycel zusammenhängende Fruchtköpfchen, welche schon von einer ganzen Menge von Sporen umgeben sind (s. Fig. V).

Dieselbe Verschimmelung zeigen die kleinen Lungenarterienäste, welche in diesem Bereich von der betreffenden Seite der Arterie abgehen und auch von diesen aus strahlen wiederum dichte Mycelwucherungen in das umgebende Lungengewebe. Die grösste Breite dieser paravasculären Verschimmelung beträgt ungefähr 1 mm.

Wiederum ist sowohl die Gefässwand als das betroffene Lungengewebe vollkommen nekrotisch; instructiv ist hier die Färbung der elastischen Fasern (Orceïn). Im Bereich der stärksten Verschimmelung ist keine Andeutung von Färbung zu erzielen, gegen die Peripherie hin zeigen Gefässwand und Alveolen wieder mehr weniger normale Verhältnisse der elastischen Fasern auch an den Stellen, wo keine Kernfärbung mehr eintritt. Hier sieht man sehr schön die dichten Bäumchen des Mycels die Alveolarwand durchwachsen, sodass es ganz aussieht, als ob sie direct durch die elastischen Fasern hindurchzögen. Das scheint nun in Wirklichkeit aber nicht der Fall zu sein, da man sich mit starker Vergrösserung überzeugen kann, dass die elastischen Fasern an diesen Stellen keine Unterbrechung der Continuität zeigen, wie es im anderen Falle doch unvermeidlich wäre. —

Bei Färbungen auf Bakterien zeigt sich nun weiterhin, dass das eingespritzte Material nicht frei von solchen gewesen ist und zwar lassen sich sehr deutlich zwei leicht zu trennende Formen unterscheiden: einmal zumeist in Häufchen angeordnete, ziemlich dicke Kokken, die sich sehr schön bei der Gram'schen Färbung färben, und ausserdem ziemlich kurze, plumpe Stäbchen, welche zwar nicht entfärbt werden, aber doch lange nicht so dunkel bleiben, wie die Kokken.

Die Vertheilung ist so, dass sich kleine Streifchen und Häufchen der Kokken innerhalb des Gefässinhaltes, in dem Abscess und auch an dem verschimmelten Theil der Wand vorfinden, aber nur an einer ganz kleinen Stelle innerhalb der Wandung selbst, also inmitten der Schimmelwucherung. Die Stäbchen finden sich sowohl im Gefässinhalt und in dem Abscess, als auch ziemlich reichlich in den Alveolen zwischen den Schimmelfäden. Der Ausgangspunkt der Bakterienentwicklung ist sehr deutlich, indem sich innerhalb des vertrockneten Mycels, welches einen grossen Theil des Pfropfes bildet, vollständige kleine Colonieen der gleichen Bakterienarten gebildet haben. Es ist aber an vielen Stellen eine reine Schimmelwucherung vorhanden und gerade an den Stellen, wo diese am dichtesten ist, fehlen Kokken und Stäbchen.

Von besonderer Bedeutung für die Bedeutung des Antheils der Bakterien an den gefundenen Veränderungen ist es nun, dass kleine Lungenarterienäste von Schimmelpfröpfen ausgefüllt sind, in denen sich keine Spuren von Bakterien nachweisen lassen. Aber auch hier tritt Schimmelbildung in der Wand ein, auch hier ist das Arterienlumen mit Eiter gefüllt,

der den Pfropf einschliesst, auch hier wächst der Schimmel in das umgebende Lungengewebe, welches in derselben Weise nekrotisirt erscheint und nirgends ist nur eine Andeutung von Bacillen oder Kokken vorhanden. —

Doch damit sind die instructiven Bilder, welche ein Uebersichtsschnitt dieses schönen Falles liefern, noch lange nicht erschöpft. Wir finden nämlich im Anschluss an Verstopfungen kleiner Gefässe und Capillaren ganz anders, als die eben beschriebenen, aussehende Herde. Es sind das kleine tuberkelartige Leukocytenanhäufungen, die entweder ein dichtes sternförmiges Schimmelmycel einschliessen, oder eine mehr oder weniger grosse Anzahl auskeimender Sporen enthalten. Aus diesen entwickeln sich an manchen Stellen lange Fäden, welche weit über das Knötchen hinaus in die Nachbarschaft einwachsen und z. B. in kleine Bronchien eindringen, sodass sie im Lumen derselben zum Vorschein kommen; bemerkenswerther Weise ist das so durchwachsene Gewebe vollständig gut erhalten, lässt also nichts von beginnender Nekrose erkennen.

Es ist offenbar ein grosser Unterschied, ob wir in einem Herd eine üppige Schimmelvegetation vor uns haben, womöglich mit Bildung zahlreicher Fructificationsorgane, oder ob es sich um einen solchen handelt, in dem nur einzelne Sporen zum Auswachsen kommen, ohne dass sich die einzelnen Mycelien zu einem dichten Geflechte verbinden. Im ersten Falle ist stets das Gewebe nekrotisch und zwar, wie es mir mehr und mehr zweifellos geworden ist, allein oder zum Theil durch den Einfluss des wachsenden Schimmels.[1])

Ausser in den Lungen finden sich schwere Veränderungen in den Nieren und im Herzen.

In der Niere waren sehr zahlreiche Herdchen in der Rindensubstanz, welche sich fast ausschliesslich an Glomeruli anschliessen. Die Schlingen sind meist ganz verdeckt durch reichliche Anhäufungen von zerfallenen Eiterkörperchen, welche auch ausserhalb der Kapsel zum Vorschein kommen; ein Theil der Schlingen ist bereits deutlich als abgestorben zu erkennen. In diesen veränderten Glomerulis finden sich stets mehrere oder auch zahlreiche auskeimende Sporen. Diese haben theilweise schon längere Fäden gebildet, welche zumeist in Form eines oder mehrerer Sterne angeordnet sind. Kleine Herde finden sich ausserdem in der Marksubstanz.

Im Herzen waren sehr zahlreiche, meist aber äusserst kleine Leukocytenanhäufungen mit auskeimenden Schimmelsporen. —

Epikrise. Dieser Versuch ist der erste, bei dem im Anschluss

---

[1]) Hier möchte ich noch eines sehr eigenthümlichen Befundes gedenken, der zwar mit der Schimmelbildung nicht unmittelbar im Zusammenhange steht, im Uebrigen aber wohl allgemeineres Interesse verdient. Bei Durchmusterung der Präparate fiel ein Arterienästchen, welches im interlobulären Bindegewebe verläuft, dadurch auf, dass sich anscheinend im Lumen derselben um die centrale Blutsäule ein breiter, dunkler Randsaum gebildet hat. Letzterer imponirt schon bei schwacher Vergrösserung als aus Leukocyten bestehend, bei stärkerer Vergrösserung lässt sich aber sehr deutlich nachweisen, dass diese weissen Blutkörperchen nicht wandständig, im Lumen des Gefässes gelegen sind, sondern unter dem Endothel desselben. Die einzelnen Zellen des letzteren erscheinen mit ihren Enden an der Gefässwand fixirt, sodass es nicht in toto von derselben abgehoben ist, sondern eigenthümliche Arcaden bildet. Diese Leukocyten treten von da aus massenhaft durch die Dicke der Arterienwand. Es ist dies genau dieselbe Erscheinung, die wir in der Taubenlunge beobachten konnten.

an die Verstopfung eines grösseren Lungenarterienastes durch einen Schimmelpfropf (mit zufälligen Bakterienverunreinigungen) eine hochgradige Verschimmelung der Wandung eingetreten ist. Diese Verschimmelung hat auf das umgebende Lungenparenchym übergegriffen, welches im Bereich derselben abgestorben ist. In den Alveolen haben sich bereits (bei im Ganzen 2tägiger Dauer des Versuches) Fruchtträger, welche Conidien abschnüren, gebildet. Ausserdem finden sich kleinere Schimmelherde an anderen Stellen der Lungen, welche von grösseren oder kleineren Arterienästen oder von Capillaren ausgegangen sind. Die letzteren zeigen die Form, wie man sie auch sonst bei der sogenannten Pseudotuberkulosis aspergillina nach Sporeninjection in der Blutbahn zu sehen bekommt. Diesen entsprechende Herde fanden sich auch in den Nieren und im Herzen, alle, wie besonders betont sei, ohne Spuren von Bakterien.

Versuch XX.

Einer ziemlich kräftigen Katze werden am 25. III. ca. 10 ccm einer Aufschwemmung von Sporen und Bröckeln mit einer geringen Menge einer Bouilloncultur von Osteomyelitiskokken in die Vena jugularis eingespritzt.

Das Thier ist bereits am nächsten Tage schwer krank und stirbt am Abend desselben Tages um 8 Uhr ca. 30 St. p. o. Section 15 St. p. m.

An der Lungenoberfläche finden sich einige ganz kleine hämorrhagische Fleckchen, eine grosse Anzahl von Herdchen dagegen auf dem Durchschnitt. In letzteren lassen sich im frischen Gefrierschnitt sehr dichte Mycelien nachweisen. —

Bei der Untersuchung am gehärteten Object zeigt sich, dass sich diese Herdchen an Verstopfungen grösserer und kleinerer Arterienäste, sowie an solche von Capillaren anschliessen. Dieselben tragen zumeist den Charakter beginnender Abscesse, in allen ist ausgewachsener Schimmel, in den meisten daneben auch Kokkenhaufen, in einigen nur Schimmel nachweisbar.

Die grösseren Arterien bieten im Ganzen das gewöhnliche Bild: Im Lumen ein dicker Schimmelpfropf mit Bakterienhaufen, von dicht gedrängten Eiterkörperchen eingehüllt. Letztere durchsetzen auch die Gefässwand auf das dichteste und nehmen zumeist eine allerdings schmale Zone des umgebenden Gewebes ein. In dem Eiter fanden sich zahlreiche ausgewachsene Sporen, ausserdem aber an manchen Stellen bereits ein dichtes, ausgebildetes Mycel aus verzweigten Fäden, das allerdings noch nirgends die Grenze der eiterigen Infiltration überschritten hat, also wesentlich anders aussieht, als in dem vorher beschriebenen Falle.

Von den kleineren Embolis aus entwickelt sich meist eine sehr zierliche, sternförmige Fadenfigur, welche entweder aus getrennten, noch deutlich mit ihren Sporen zusammenhängenden Fäden besteht oder aber aus einem dichten Filz vielverzweigten Mycels. In diesen letzteren Herden und ihrer Umgebung pflegt die eiterige Infiltration gering zu sein, die Fäden wachsen häufig sehr bedeutend weiter und umspinnen auch die benachbarten Alveolen, deren Wand schon deutlich nekrotisch sein kann. Besonders reichlich sind solche kleine Herde, in denen übrigens Bakterien völlig fehlen können, dicht unter der Pleura. Von solchen wachsen auch an einzelnen Stellen Fäden durch die Pleura hindurch.

In einigen Schnitten durch die ganze Niere lassen sich nur einige Kokkenabscesschen, keine Schimmelwucherungen nachweisen.

Versuch XXI.

Einem sehr grossen Lapin werden ca. 10 ccm einer Aufschwemmung von Sporen und Bröckeln mit einem ganz geringen Zusatz einer Bouilloncultur von Osteomyelitiskokken in die Vena jugularis eingespritzt.

Stirbt bereits in der nächsten Nacht, ca. 8—10 Stunden p. o.

Der Bauch ist durch den kolossal ausgedehnten Magen sehr stark aufgetrieben. An den übrigen Organen finden sich ausser einigen ganz kleinen Hämorrhagien in den Lungen keine makroskopischen Veränderungen. —

Mikroskopisch liessen sich in den Lungen ausserordentlich zahlreiche Verstopfungen grösserer und kleinerer arterieller Stämme mit bakterienhaltigen Schimmelpfröpfen nachweisen. Es findet sich bereits eine sehr hochgradige Infiltration der Gefässwandung und ein sehr reichliches Auswachsen von Schimmelsporen, von denen manchmal ein dichter Kranz von Fäden ausgeht. Dieselben durchziehen die Gefässwandung sowohl an den eiterig infiltrirten Stellen als an solchen, an denen die Wand noch normal resp. ziemlich normal erscheint. An vielen Stellen lässt sich bereits eine beginnende Nekrose der Gefässwand und eine starke Veränderung der elastischen Fasern nachweisen.

In den Nieren waren keine besonderen Veränderungen.[1])

Versuch XXIV.

Einem kräftigen Pinscher werden am 30. III. ca. 15 ccm einer dicken Aufschwemmung von Sporen und Bröckeln in die Vena jugularis eingespritzt. Der benutzten, aufgekochten Kochsalzlösung waren ca. 2 ccm einer 24stündigen Bouilloncultur von Streptokokken zugesetzt.

Das Thier ist den nächsten Tag krank und stirbt am 1. IV. Vm. 10 Uhr, 43 Stunden p. o. Sofort Section.

Die Lungen sind stark gebläht, in den Unterlappen einige kleine hämorrhagische Stellen. An mehreren Stellen der Pleura finden sich kleine hämorrhagische Fleckchen, grössere Herde sind nirgends deutlich zu fühlen. Dagegen ist das Gewebe an einer Stelle diffus hämorrhagisch durchtränkt, stellenweise etwas missfarbig und anscheinend in beginnender Erweichung. An dieser Stelle konnten in frischen Präparaten enorme Mengen frischen Mycels nachgewiesen werden. — Ausserdem waren zahlreiche kleine Herde im Herzen und in den Nieren. In diesen gelang es aber nicht, im Gefrierschnitt Schimmelrasen nachzuweisen. —

---

[1]) Eine genauere Beschreibung unterlasse ich, da die Organe nicht mehr sehr schön erhalten waren. Es schien mir aber bemerkenswerth, dass nach so kurzer Zeit bereits reichliche Schimmelvegetationen vorhanden waren. Ein postmortales Wachsthum scheint mir ganz ausgeschlossen, da, wie ich besonders noch einmal betonen möchte, keine Spur eines solchen Auswachsens stattfindet, wenn man in die herausgenommene Lunge des getödteten Thieres Schimmelsporen injicirt und diese dann in den Wärmeschrank, also unter viel günstigere Temperaturverhältnisse, bringt. Wie bereits oben beschrieben, tritt nur ein sehr starkes Schimmelwachsthum auf der Pleura ein, welches aber spielend leicht von einer echten vitalen „Verschimmelung“ der Pleura zu unterscheiden ist.

Grosse Uebersichtsschnitte durch den bei der Section gefundenen grösseren Herd, ergaben, namentlich an Präparaten, welche mit Carmin und der Weigert-schen Bakterienfärbung behandelt waren, ein sehr eigenthümliches und überraschendes Bild. Es fand sich nämlich eine kolossale Vermehrung und Verbreitung der eingespritzten, offenbar hochvirulenten Kokken und gleichzeitig mitten zwischen diesen eine geradezu massenhafte Bildung üppigen Schimmelmycels, sodass daraus in der That eine höchst eigenartige Combination resultirt.

Das Centrum des Herdes bildet wiederum ein grösserer verschlossener Arterienast, der wie gewöhnlich mit der Schimmelmasse ausgefüllt ist, die in diesem Falle enorme Mengen von Bakterienhaufen enthält. Innerhalb des Gefässlumens findet sich nirgends auch nur eine Spur eines Auswachsens von Sporen, welche übrigens sehr blass gefärbt, anscheinend in Auflösung begriffen sind.

Dagegen finden sich blasse Schimmelfäden in der Wand, welche durchweg nekrotisch und namentlich in den centralen Partien stark eitrig infiltrirt ist, während der gegen die Peripherie gerichtete Umfang einfach abgestorben, ganz oder fast ganz frei von Eiterkörperchen erscheint.

Die stärkste Veränderung zeigen die das periphere Arterienstück umgebenden Lungengewebsabschnitte. Hier erscheinen die Capillaren, welche die Alveolarwand umspinnen, derartig dicht mit Streptokokkenmassen angefüllt, dass bei der Gram'schen Färbung das Gefässsystem wie mit dunkelblauem Leim injicirt erscheint. Aus dieser Füllungsmasse sprossen seitlich in ungeheurer Zahl ziemlich kurze, aber bereits verzweigte Schimmelfäden hervor, welche in das Alveolarlumen hineinragen. Am reichlichsten sind diese Mycelbildungen allerdings von denjenigen Capillargefässen aus, welche nicht ganz so dicht mit Kokken gefüllt sind und hier kann die Schimmelbildung die Bakterienwucherung ganz bedeutend an Umfang übertreffen; immerhin sind aber auch hier überall reichliche, dunkelblau gefärbte, Kokken zwischen den Fäden vorhanden.

Die Alveolarwandungen sind nekrotisch, aber noch gut zu erkennen, häufig ganz umsponnen von büschelförmig verzweigten, nach allen Richtungen ausstrahlenden Mycelien. — Nach aussen von diesen schwerst veränderten Theilen schliessen sich dann theils eiterig, theils hämorrhagisch infiltrirte Alveolen an, welche wiederum an Bezirke angrenzen, die zu verschlossenen Gefässästen gehören und ähnliche Veränderungen zeigen, wie die eben beschriebenen.

Sowohl in den Nieren, als im Herzen finden sich zahlreiche, meist sehr kleine Herdchen und zwar wiederum solche, welche ausschliesslich Schimmel, oder solche, die ausschliesslich Eiterkokken enthielten.

Epikrise. Das Eigenthümliche dieses Falles ist darin zu sehen, dass es gleichzeitig mit einer foudroyanten Streptokokkeninfection mitten in dem Herde, der die schwersten Veränderungen zeigt, zu einem ganz ausserordentlich reichlichen Auswachsen von Schimmelmycelien gekommen ist. Es steht dies einigermaassen im Gegensatz zu den bisherigen Beobachtungen beim Hunde, da zumeist bei sehr reichlicher Kokkenentwicklung das Wachsthum der Schimmelpilze in den Hintergrund trat.

Versuch XXV.

Am 4. IV. 98 werden 4 Kaninchen in der Weise behandelt, dass ihnen Bröckel von Aspergilluscultur bei möglichster Vermeidung stärkerer Sporen-

aufschwemmung in Kochsalzlösung in die Vena jugularis eingespritzt werden. Zwei der Thiere starben unmittelbar im Anschluss an den Versuch, eins (XXV) stirbt am 6. IV. ca. 48 St. p. o., das andere (XXVI) ca. 4 × 24 St. p. o.

Bei XXV fanden sich zahlreiche hirsekorngrosse Knötchen in der Lunge, ferner zahlreiche Knötchen in der Leber.

Mikroskopisch zeigen die Knötchen in den Lungen ein von dem bisher beim Kaninchen beobachteten sehr auffallend abweichendes Verhalten. Sie schliessen sich sehr deutlich an kleine, verstopfte, schimmelhaltige Arterienäste an und tragen ganz exquisit den Charakter kleiner käsiger Nekrosen.

Die etwas grösseren sind etwa Stecknadelkopf und etwas darüber gross, bestehen aus dem verstopften Gefäss (das natürlich nicht immer im Schnitt getroffen zu sein braucht) und einer Anzahl der demselben benachbarten Alveolen. Die Wand der letzteren ist nekrotisch, das ursprüngliche Lumen ist ausgefüllt mit einer dichten, undeutlich fädigen oder manchmal auch körnigen Masse und zahlreichen zerfallenen Leukocyten, sodass das Ganze eine grosse Aehnlichkeit mit einem frischen tuberkulös-käsigem Herd zeigt. Manchmal geht von dem centralen Schimmelpfropf eine ziemlich reichliche Verschimmelung der Gefässwand aus, im Allgemeinen ist aber die Schimmelwucherung äusserst spärlich, in bei Weitem den meisten der Herde sind nur wenige kümmerliche Mycelfäden nachweisbar, oder selten die strahlenförmigen „aktinomycesähnlichen“ Bildungen LICHTHEIM's. Nach aussen ist die Abgrenzung der Herde nicht ganz scharf, sondern die nekrotischen Alveolen gehen allmählich in gut erhaltene über. In einer ganzen Anzahl von Herden ragt die käsig-nekrotische Masse in einen kleinen Bronchus hinein, ohne dass aber auch hier eine stärkere Schimmelwucherung eintrat. Bakterien konnten nicht nachgewiesen werden, dagegen fanden sich in einigen Bronchien und Alveolen in verschiedener Richtung getroffene Rundwürmer (Strongylusembryonen?), die aber zweifellos zu den oben beschriebenen Herden in gar keiner Beziehung stehen.

Abgesehen von den Lungen fanden sich eine grosse Masse von kleinen Herden in der Leber, welche zumeist nur aus einer mikroskopischen Anhäufung von Leukocyten bestehen und mehr oder weniger zu einem Faden ausgewachsene Schimmelsporen einschliessen. An einzelnen Stellen fanden sich auffallenderweise auch Verschlüsse etwas grösserer Pfortaderäste und etwas umfänglichere Nekrosen, die aber keinen Schimmel enthielten.

In den Nieren waren die Schimmelherde nicht besonders reichlich, wie gewöhnlich deutlich im Anschluss an Glomeruli entstanden. —

Epikrise. Das Interessante an dem Versuche ist, dass es planmässig gelungen war, eine ganze Anzahl etwas grösserer Gefässstämmchen durch Schimmelpfröpfe zu verschliessen und das Kaninchen mehrere Tage am Leben zu erhalten. Der erwartete Effect der totalen Verschimmelung grösserer Lungenabschnitte war aber vollständig ausgeblieben und es hatten sich nur kleine nekrotische Bezirke von der Beschaffenheit käsiger Herde um die Verstopfungen gebildet. Auch an den Stellen, wo eine Verbindung dieser Herde mit lufthaltigen Bronchien eingetreten war, war es zu keinem stärkeren Auswachsen des Schimmels gekommen.

In dem

Versuch XXVI,

bei dem das Thier 2 Tage länger gelebt hatte, waren die Herdchen in den Lungen erheblich grösser, als bei dem vorigen Versuch. Im Uebrigen verhalten sie sich sehr ähnlich wie dort, nur dass die ganze nekrotische Masse noch viel dichter ist und die Uebereinstimmung mit käsig-tuberkulösen Herden noch mehr hervortritt. Wir haben also wieder central das verstopfte und im Bereich des Herdes nekrotische Gefäss und um dasselbe herum eine Gruppe von Alveolen, die mit einer mit Carmin und Hämatoxylin sehr intensiv färbbaren, ausserordentlich dichten Masse ausgefüllt sind; in letzterer kommen wieder zahlreiche, zerfallene Leukocytenkerne zum Vorschein. Diese Masse substituirt auch gewissermassen das nekrotische Stück des Gefässes, doch erkennt man die Wand desselben noch an Resten der Faserung und bei Färbung an dem Vorhandensein der elastischen Fasern, welche allerdings auch stark verändert erscheinen. Auch in diesem Falle ist die Schimmelwucherung nur auf einige verkümmerte Fäden beschränkt, welche in den nekrotischen Massen verstreut liegen und auch dort nicht stärker ausgewachsen sind, wo die käsigen Massen in einen Bronchus hineinragen.

Auch in diesem Falle finden sich zahlreiche Knötchen in der Leber. In den Nieren ist es zur Bildung sehr viel grösserer, abscessähnlicher, meist streifenförmig angeordneter Herde in der Rinde und im Mark gekommen, welche stets Schimmelwucherungen, und zwar manchmal recht dichte enthalten. —

Versuch XXVII.

Einer kräftigen, grossen, jungen Schäferhündin werden am 14. IV. 5 ccm Sporenaufschwemmung in die rechte Pleurahöhle mittelst Einstichkanüle (durch die Haut) injicirt. Derselben werden dann sofort 15 ccm von einer Aufschwemmung von Sporen, der zahlreiche Mengen von Bröckeln und eine geringe Menge einer Bouilloncultur von Osteomyelitiskokken zugesetzt sind, in die eröffnete Trachea applicirt, indem die Flüssigkeit einfach durch einen Trichter einlaufen gelassen wird.[1])

Das Thier ist in den nächsten Tagen, abgesehen von einer mässigen Eiterung an der Halswunde, ganz normal.

Am 20. IV. (also 6 Tage später) werden demselben Thier ca. 10 ccm einer Aufschwemmung von Bröckeln und Sporen in die Vena jugularis injicirt, ausserdem eine dünne Sporenaufschwemmung in die linke Pleurahöhle.

Sehr bald erscheint auch jetzt das Thier wieder vollständig normal.

Am 27. IV. wird abermals eine Injection sehr grosser Mengen von Bröckeln in die Vena jugularis vorgenommen. Das Thier ist die nächsten Tage ganz munter, zeigt dann eigenthümliche Krankheitserscheinungen, für die sich später aber kein Anhalt beim anatomischen Befund ergab. Am 4. VI. werden nochmals 15 ccm einer dicken Sporen- und Bröckelaufschwemmung in die rechte Pleura eingespritzt.

Das Thier wurde, nachdem es noch zu einem unter XXXX beschriebenen Versuch gedient hatte, am 22. VIII. bei vollem Wohlbefinden und sehr gutem Ernährungszustand getödtet. —

Erstaunlicherweise war das Aussehen der Lungen bei der

---

[1]) Wie in allen diesen Versuchen war vorher tiefe Morphium-Aethernarkose eingeleitet, Hustenstösse wurden durch die Manipulation nicht ausgelöst.

Section ein so gut wie vollständig normales. Nur hinten oben fand sich rechts eine unbedeutende Adhärenz, in der Pleura waren einige ganz minimale röthliche oder weissliche knötchenförmige Verdickungen, sonst konnte an derselben, ebenso wie auf den Durchschnitten des Lungenparenchyms absolut nichts von krankhaften Veränderungen nachgewiesen werden. Auch die Bronchialschleimhaut war zart und blass, an Stelle der Tracheotomiewunde fand sich auf der Trachealschleimhaut ein um Seidenfäden gewachsenes. hochrothes Granulationsknöpfchen von ca. Erbsengrösse.

Die Nierenkapsel ist beiderseits etwas adhärent. Nach dem Abziehen derselben kommen kleine narbige Einziehungen der Oberfläche zum Vorschein, ausserdem eine Anzahl weisslicher, etwas verwaschener, stecknadelkopfgrosser Herdchen. Sonst völlig normale Organe.

Bei der mikroskopischen Untersuchung der Lungen an grösseren Uebersichtsschnitten fanden sich sehr verbreitete Veränderungen der Arterien, die sehr charakteristisch die Ausgänge der ursprünglich vorhanden gewesenen Embolien und Thrombosen zeigten. In den grösseren Aesten war zumeist die Circulation vollständig wieder hergestellt. Es würde dem Zwecke der Arbeit nicht weiter dienen, diese Befunde genauer zu schildern.

Die narbigen Herdchen der Niere zeigten zwar keine Spur von Schimmelbildung mehr, sind aber wohl zweifellos als Residuen früherer Schimmelabscesse zu betrachten. Aehnliche Befunde finden sich übrigens verschiedentlich von den Autoren verzeichnet. —

Bei der Zahl der Eingriffe und der verhältnissmässig kolossalen Masse des einverleibten Schimmels, deren rein mechanische Wirkung in den Lungen doch schon eine recht bedeutende gewesen sein muss, scheint mir dieses vollständige Erhaltenbleiben resp. die vollständige Wiederherstellung der normalen Verhältnisse von recht grossem Interesse. —

Versuch XXIX.

Einem kräftigen Pinscher werden ca. 10 ccm der üblichen Aufschwemmung in die Vena jugularis eingespritzt. Ausserdem wird ein über kirschkerngrosses Stück vertrockneter Brotcultur des Schimmels in die eröffnete Trachea eingeführt und mittelst eines umwickelten Glasstabes tief in die Lunge hineingestossen.

Nach einigen Tagen ist das Thier ziemlich munter. 5 Tage nach dem ersten Eingriff wird eine reichliche Menge colirter Sporenaufschwemmung mittelst Spray's in die wiedereröffnete Trachea applicirt. In den nächsten Tagen wird das Thier elend, frisst schlecht und magert stark ab, hustet viel.

Am 1. VI. wird das Thier durch Chloroform getödtet. Beide Lungen sind frei von Verwachsungen, in jeder findet sich ein ca. haselnussgrosser hämorrhagischer, ziemlich weicher Herd, ausserdem kleine fibröse Knötchen. In den grösseren Bronchien nichts abnormes. —

Die Herde werden im Ganzen in die Härtungsflüssigkeit gebracht und nach einigen Stunden durchschnitten. Dabei zeigt sich im Innern des einen, wohin die Härtungsflüssigkeit noch nicht gedrungen war, eine kleine Höhle, an deren Wandung ein feiner weisser Flaum — Schimmel — an einer Stelle erkennbar ist.

Die mikroskopische Untersuchung (z. Th. an Serienschnitten) ergiebt, dass die Höhle auf den grössten Durchschnitten eine grösste Ausdehnung von 10 : 8 mm hat, dass ihr Lumen aber nur z. Th. frei, z. Th. von einer thrombusähnlichen, mit der Wandung innig zusammenhängenden Masse, ausgefüllt ist. In dem eigentlichen Hohlraume sitzen der im Uebrigen glatten, von dichtem

Granulationsgewebe gebildeten, Wandung eiterige, stellenweise auch fibrinöse Massen auf und in diesen findet sich an verschiedenen Stellen eine kolossal dichte und verhältnissmässig umfangreiche Schimmelmycelwucherung, welche einzelne Klümpchen bildet, die im gefärbten Präparat bereits makroskopisch leicht erkenntlich sind. Auf solchen Durchschnitten messen die Klümpchen bis zu 3 mm.

Diese Mycelien bilden keine ganz einheitliche Masse, sondern sind in Schichten übereinander gelagert, die durch schön geschwungene arkadenförmige Linien voneinander getrennt sind, wodurch die ganze Masse eine an die des Achats erinnernde Streifung gewinnt. An anderer Stelle wachsen die Fäden allerdings ganz unregelmässig durcheinander, einen dichten Filz bildend. Die meisten dieser Fäden färben sich sehr gut mit Hämatoxylin und auch mit Carmin, fast gar nicht mit der WEIGERT'schen Bakterienfärbung. Mit der eigentlichen Höhlenwandung stehen sie nirgends in directem Zusammenhang, nirgends wachsen Fäden in dieselbe hinein. An vielen Stellen liegen Fruchtköpfchen zwischen den Mycelmassen, machen aber mehr den Eindruck, als seien sie von aussen eingebracht. An manchen Stellen war allerdings eine sichere Entscheidung unmöglich und mag es sich hier wohl um an Ort und Stelle gebildete Fruchtträger handeln, die jetzt allerdings nicht mehr Sporen bilden, also wohl abgestorben sind.

An verschiedenen Stellen konnte eine Verbindung mit benachbarten Bronchialästen nachgewiesen werden; in solchen fanden sich auch vielfach schleimig-eiterige Massen, welche ältere und frischere Mycelklümpchen enthielten. Das Epithel erschien stellenweise unverändert, an anderen Stellen bildete es nur einen zarten Ueberzug aus platten Zellen und die Bronchialwand darunter ist stark infiltrirt, sodass man den Eindruck gewann, als handele es sich um eine Ueberkleidung mit regenerirtem Epithel.

Verstopfte Arterienäste finden sich ebenfalls zahlreich in der Nähe, sie sind allerdings zumeist wieder theilweise durchgängig durch Retraction der ursprünglichen, organisirten Thrombusmasse, welche noch dadurch bemerkenswerth ist, dass sie ausserordentliche Mengen von Riesenzellen einschliesst. Diese enthalten vielfach noch deutliche Schimmelreste, z. B. ganze Köpfchen oder Fruchtträger. Ein directer Uebergang eines grösseren Arterienastes in die Höhle wurde nicht constatirt, doch wurde ein Winkel der buchtigen Höhle von einer Masse eingenommen, welche zweifellos einen Bröckel einer alten Cultur darstellte, wie sich aus den beigemischten Brotpartikelchen und dem vertrockneten Mycel leicht feststellen lässt.

Die bei dem makroskopischen Befunde erwähnten kleinen Knötchen in der Lunge bestehen fast ganz aus Riesenzellen, in denen wiederum häufig Schimmelreste nachweisbar sind. Von frisch gewachsenem Schimmel ist sonst nirgends eine Spur nachweisbar.

Die Erklärung des Befundes in der kleinen Caverne, der ja sehr an gewisse Beobachtungen beim Menschen erinnert, stösst insofern auf Schwierigkeiten, als man zweifelhaft sein kann, ob die Höhle im Anschluss an eine Embolie oder von dem von den Bronchien aus eingebrachten Pfropf entstanden ist. Das Letztere glaube ich nicht, während mir das Erstere durchaus wahrscheinlich erscheint, weil es sich ganz zwanglos den sicher durch Embolie herbeigeführten Herden der früheren Versuche anfügen lässt.

Es ist ferner fraglich, ob die Mycelwucherungen von den injicirten

oder von den inhalirten Sporen aus entstanden ist. Ich halte das Letztere für durchaus wahrscheinlich, eine sichere Entscheidung erscheint mir allerdings nicht möglich.

Sicher ist aber, dass eine dichte Schimmelmycelwucherung sich in einer durch Entleerung eines Theiles des Inhaltes entstandenen Abscesshöhle etablirt hat, dass hier also das Verhältniss vorliegt, wie man es beim Menschen für die sogenannten secundären Aspergillusmykosen angenommen hat. Es erscheint nach dem oben mitgetheilten Befund nicht unmöglich, dass sich solche Verschimmelungen nur in dem Inhalt von Höhlen im Lungengewebe entwickeln können, ohne dass es also zu einem Eindringen des Schimmels in die Wandung kommt.

Versuch XXX.

Einer mittelgrossen Katze werden mittelst dicker Einstichkanüle ca. 10 ccm der gewöhnlichen Aufschwemmung in die rechte Pleura injicirt. Danach ist keine Störung in dem Verhalten des Thieres bemerkbar. 18 Tage später wird ihm die gleiche Menge in die linke Pleurahöhle applicirt. Wiederum ist das Thier alsbald ganz munter.

5 Tage nach dem zweiten Eingriffe wird dasselbe mittelst Chloroform getödtet. —

Bei der Section sind die Einstichöffnungen kaum noch nachweisbar, auf der Rippen- und Lungenpleura finden sich feinste Knötchen, in denen sich aber bei der frischen Untersnchung nichts von Schimmel nachweisen lässt. Es findet sich keine Spur von Pleuritis, die Lungen erscheinen, abgesehen von einigen kleinen atelectischen Stellen, ganz unverändert. (Mikroskopisch fanden sich wieder, wie bei der Katze anscheinend ganz gewöhnlich, Würmer (Strongylus) im Lungenparenchym, aber kein Schimmel.)

Dagegen findet sich eine grünliche Masse, offenbar eingespritzter Schimmel im mediastinalen Gewebe, von Fibrin und Granulationsgewebe umschlossen. In den Nieren waren einige kleine narbige Stellen.

Auch mikroskopisch fanden sich an Schnittpräparaten als einzig nachweisbares Residuum der beiden Eingriffe im vorderen Mediastinum reichliche Köpfchen und Sporen, von Eiter, Fibrin und Granulationsgewebe eingeschlossen. Bakterien waren nicht nachweisbar, doch zeigten sich bei Bakterienfärbungen einige vereinzelte vergrösserte Schimmelsporen mit kleinen verkümmerten Ausläufern, während im Uebrigen keine Spur von Schimmelwachsthum erkennbar ist. Die mediastinalen Lymphdrüsen sind etwas vergrössert, sehen makroskopisch grünlich aus; diese Färbung ist bedingt durch eine Ablagerung von dunkelgrünem Pigment in den Zellen des Reticulum, die dadurch sehr deutlich hervortreten, speciell in den Lymphbahnen, zumal letztere nur sehr wenige Leukocyten enthalten.

Versuch XXXI.

Einem Kaninchen werden mit dicker Einstichkanüle 10 ccm Aufschwemmung von Bröckeln und Sporen in die rechte Pleura (resp. Lunge) injicirt. Ausserdem wurde eine Impfung beider Hornhäute mit Sporen vorgenommen. Trotzdem das Thier infolge vorausgehender Experimente sehr grosse, eiternde Wunden an beiden Oberschenkeln hatte, war es die nächsten Tage ganz munter und die Wundheilung machte gute Fortschritte. Das Thier wird in

durchaus gutem Zustande 9 Tage nach dem Versuche getödtet. (Schimmelmassen, die unter die unterminirten Ränder der Oberschenkelwunden geschoben waren, zeigten keine Spur von Wachsthum.)

Um die Einstichstellen am Thorax hat sich ein kleiner Abscess in der Muskulatur gebildet. Die rechte Lunge ist in sehr grosser Ausdehnung mit Brustwand, Zwerchfell und Herzbeutel verwachsen und bei Lösung dieser Verwachsungen werden zahlreiche kleine Abscesse mit käsigem Eiter eröffnet. Die Lunge selbst ist sehr stark ausgedehnt und enthält einen verhältnissmässig ganz kolossalen Herd, der sich nach der Durchschneidung des im Ganzen gehärteten Präparates in der Hauptsache als ein grosser Abscess erweist.

Nahe dem Hilus findet sich ein dreieckiger breiter Streifen, der die bereits makroskopisch erkennbare Hauptmasse des eingespritzten Schimmels enthält.

In der linken Lunge fand sich ein kleiner Abscess, in dem frisch von Schimmel nichts nachgewiesen werden konnte, ausserdem fanden sich einige kleine streifenförmige Herde (Abscesse) in der Leber. —

Die Einzelheiten des Befundes an den Augen, welche eine schwere Hypopyonkeratitis mit Schimmelwucherungen darboten, will ich hier übergehen.

Es wurden Schnitte durch die ganze rechte Lunge gemacht, welche zum grössten Theile in dem grossen Abscess aufgegangen war. Auf verschiedenen solchen war der Stich in die Lunge, mit welchem die Masse damals eingespritzt war, sehr gut in seiner ganzen Länge getroffen. Innerhalb des Abscesses findet sich eine mächtige Schimmelmasse, ausserdem grosse Mengen von Eiterkokken. Im Bereich des Herdes ist von einem Auswachsen des Schimmels nichts zu bemerken, sogar die fast nie vermisste Quellung und Ausbildung verkümmerter Sprossen war nicht nachzuweisen.

Nach aussen ist der Abscess, in dessen Bereich von Lungengewebe nichts zu erkennen ist, durch eine Zone nekrotischen Lungengewebes abgegrenzt, welche sich sehr intensiv gefärbt hat. Die ursprünglichen Alveolengrenzen sind hier noch undeutlich erkennbar, das Ganze ist durchsetzt mit dichtgedrängten, zerfallenen Leukocyten. Darauf folgt nach aussen direct Lungengewebe mit gleich zu beschreibenden Veränderungen oder aber eine dünnere oder dickere Schicht von Granulationsgewebe.

Das umgebende Lungengewebe erscheint stark verdichtet, das Alveolarlumen ist zum grössten Theile aufgehoben durch Ansammlung reichlicher Füllungsmassen. Es handelt sich dabei um eine ganz kolossale Wucherung und Desquamation des Alveolarepithels, welches an vielen Stellen zusammenhängende Lager grosser polyedrischer Zellen bildet, oder aber auch die Form hohen Cylinderepithels angenommen hat und dadurch vollständig dem Epithel der kleinen Bronchien gleicht. Ganz besonders auffallend ist das Vorhandensein enormer Mengen von Riesenzellen, welche fast in keiner Alveole in diesem Bezirk fehlen und stellenweise eine sehr bedeutende Grösse erreichen. In diesen Riesenzellen finden sich nun zahlreiche keimende Schimmelsporen und zwar so gut wie ausschliesslich in der Form der LICHTHEIM'schen „aktinomycesähnlichen“ Bildungen. An anderen Stellen liegen diese nicht in Riesenzellen, sondern in kleinen, knötchenförmigen Zellenanhäufungen im Zwischengewebe; ausserdem findet man sie in dem oben erwähnten Granulationsgewebe der Abscessmembran, schliesslich auch in der dunkel gefärbten, nekrotischen Randzone des Abscesses selbst.

Riesenzellen und Knötchen mit diesen strahligen Schimmelwucherungen kommen auch in grösserer Entfernung von dem Herde an solchen Stellen vor,

an welchen das Lungengewebe wieder mehr den normalen Charakter angenommen hat. Ausserdem sieht man sie in noch schön erhaltenem Zustande in dem eiterigen Inhalt einiger Bronchien.

Was die Abkunft der erwähnten Riesenzellen betrifft, so scheint mir für die meisten die Entstehung aus dem gewucherten Epithel der Alveolen kaum zweifelhaft, besonders da man sie zumeist in Alveolen gelagert sieht, in denen sonst keine histologischen Elemente, als deutliche, desquamirte und gewucherte Epithelien und Riesenzellen vorhanden sind. Andrerseits ist nicht zu verkennen, dass sie mit den Riesenzellen des tuberkulösen Granulationsgewebes eine unverkennbar grosse Aehnlichkeit besitzen.

Zusammenfassung. Die mikroskopische Untersuchung ergiebt, dass die Schimmelmasse, offenbar unter Zertrümmerung eines Theiles des Lungengewebes in die Lunge selbst von aussen injicirt war, und dass gleichzeitig bakterielle Eitererreger mit hineingelangt sind, die sich in enormer Weise entwickelt haben. Es ist dadurch ein mächtiger Abscess entstanden, in dem sich aber die eingeschlossenen Sporenmassen in keiner Weise weiter vermehrt haben. Dagegen fanden sich in der näheren und weiteren Umgebung des Herdes äusserst zahlreiche Riesenzellen, welche zumeist auskeimende Sporen in Form „aktinomycesähnlicher" Bildungen enthielten.

Besonders auffallend ist, dass trotz der schweren Lungenaffection, die sogar noch complicirt war (doppelseitige eiterige Keratitis, grosse inficirte Schenkelwunden beiderseits) das Thier so gut wie ganz gesund erschien.

Versuch XXXVII.

Einem ziemlich kräftigen Kaninchen werden am 12. VII. 98 grosse Bröckel von Schimmelcultur in die Bauchhöhle eingebracht. Ausserdem werden 10 ccm einer Aufschwemmung von Bröckeln und Sporen in die rechte Pleurahöhle injicirt.

Das Thier stirbt in der Nacht vom 17. zum 18. Juli. Bei der Section findet sich in der Umgebung der Bauchwunde und fast bis zur Symphyse reichend ein grosser Bauchdeckenabscess. Diesem entsprechend findet sich eine Verklebung mit einer der inneren Bauchwunde anliegenden Dünndarmschlinge. Bei Lösung dieser Verklebung findet sich ein dicker, offenbar aus den eingebrachten Schimmelbrocken bestehender Klumpen. In dessen Umgebung sind auf der Serosa des Dickdarmes äusserst zahlreiche, dicht gedrängte, z. Th. confluirende, weissliche Knötchen, welche nach der Peripherie etwas an Zahl abnehmen. Ebensolche finden sich aber in ungeheurer Zahl in resp. auf den Blättern des über den stark ausgedehnten Magen hinaufgeschlagenen Netzes, im serösen Ueberzug der Leber und Milz, auf dem Peritoneum an der Vorderfläche der Nieren; in geringerer Zahl im Cavum Douglasii und auf dem Mesenterium des Dünndarms. Ganz besonders massenhaft sind sie im serösen Ueberzug des oberen Abschnitts der vorderen Bauchwand und des Zwerchfells, welcher ganz dicht weisslich gesprenkelt erscheint. Ausser den oben erwähnten finden sich keine peritonitischen Verklebungen.

Es finden sich ferner kolossale Mengen von Schimmelherden in der Leber, welche dicht mit weisslichen Knötchen durchsetzt erscheint. Ebenso

finden sich massenhafte, häufig käsig-eiterige, zumeist keilförmige, abscessartige Herde in den Nieren, ferner Schimmelherde in den Lymphdrüsen der Radix mesenterii und zahlreiche stecknadelkopf- bis linsengrosse Herde in beiden Lungen.

Als Effect der intrapleuralen Schimmeleinspritzung fand sich eine Anzahl weisslicher Herdchen in den verschiedenen Abschnitten der Pleura.

In allen diesen Herden konnte bei der frischen Untersuchung Schimmelmycel nachgewiesen werden. —

An gefärbten Präparaten untersucht wurden zunächst die Knötchen im Peritoneum und zwar an Präparaten, die durch Fixierung des auf grossen Objectträgern ausgebreiteten Netzes gewonnen wurden.

Entsprechend dem makroskopischen Befund sieht man eine ganz ungeheuere Anzahl von kleineren und grösseren Knötchen, die aus dem Netz aufgelagerten Leukocytenanhäufungen bestehen. Diese Knötchen sind von so dichter Beschaffenheit, dass es nur bei den kleinsten möglich ist, sie mit starker Vergrösserung zu durchmustern. Der Schimmelgehalt, der bereits am frischen Präparate festgestellt werden konnte, liess sich allerdings sehr leicht am gefärbten Präparate auch in den grösseren Knötchen darstellen, indem nach Methylenblaufärbung eine stärkere Entfärbung in Alkohol vorgenommen wurde. Dann erschienen die Kerne des eigentlichen Netzgewebes gar nicht gefärbt, die Knötchen als blassblaue Flecken und in diesen die mehrfach verzweigten, manchmal sehr zahlreichen Schimmelfäden. In den kleinen Knötchen waren dieselben naturgemäss spärlicher, nicht selten findet man nur einen kurzen Faden, von wenigen Leukocyten eingeschlossen. Namentlich in den grösseren Knötchen zeigt sich auch hier überall ein ziemlich starker Zerfall von Leukocytenkernen, doch sieht man in den kleineren und an der Peripherie der grösseren häufig auch noch wohlerhaltene, meist polynucleäre Leukocyten. Sehr häufig findet sich in unmittelbarer Nähe der sonst ziemlich scharf abgegrenzten Knötchen nicht direct normales Netzgewebe, sondern einzelne oder auch Gruppen von Knötchen sind von einem breiten Hof von Zellen umgeben, die fast ausschliesslich als ausgewanderte Leukocyten zu betrachten sind. Häufig sieht man die kleinen Gefässe dicht von einem Mantel von solchen Zellen umgeben. Eine Proliferation der fixen Gewebselemente, der Bauchfellendothelien und Bindegewebszellen, konnte nicht nachgewiesen werden. —

Die Affection der Pleura tritt sehr zurück gegen die hochgradige Erkrankung des Peritoneum. Es finden sich einige Knötchen auf der Pleura diaphragmatica und costalis, auf der Pleura pulmonalis nur wenige deutliche. Ein etwas grösserer Herd findet sich aber an der Oberfläche der Lungenpleura, welcher von ganz besonderem Interesse war, zumal er sich ganz anders verhält, als die bisher an der Pleura zur Beobachtung gekommenen Veränderungen (Fig. VII). Derselbe greift von der Pleura auf das Lungengewebe über, misst auf der Pleura ca. 4 mm im Durchmesser und erstreckt sich 1 mm und etwas darüber in die Tiefe. Derselbe ist an der Oberfläche etwas eingesunken und enthält an der am tiefsten eingesunkenen Stelle ein dichtes Schimmelmycel von sehr eigenthümlicher Anordnung. Es ist im Ganzen etwa halbkuglig, die Grundebene nach aufwärts gerichtet, 0,7—0,8 mm im Durchmesser, während sich der gewölbte Theil durch die Pleura hindurch in das Lungengewebe vorwölbt und im Ganzen eine Höhe von ca. 0,4 mm besitzt. Die Gestalt der Masse kommt dadurch zu Stande, dass von einem in der Mitte der Grundebene gelegenen Punkt aus nach allen Seiten hin Mycelfäden auswachsen, welche sich gegen die Peripherie baumförmig verzweigen. Sowohl die Pleura, als das darunter gelegene Lungen-

parenchym ist im ganzen Bereich des Herdes (also nichs blos im Bereich der Verschimmelung) vollständig nekrotisch. Die Alveolen, die namentlich am Rande noch gut erkennbar sind, sind mit einer ausserordentlich dichten Füllungsmasse versehen, die aus einer mehr homogenen, bei Giesonfärbung bräunlichen Gerinnungsmasse und zahlreichen, intensiv, fast schwarz gefärbten Körnchen — zersprengten Leukocytenkernen — besteht.

Gegen das erhaltene Lungengewebe ist die Grenze des Herdes im Allgemeinen eine scharfe, ihre Form bedingt durch diejenige der veränderten Infundibularbezirke, deren Abgrenzungen auf diese Weise sehr deutlich zum Vorschein kommen.

Auch die im Innern des Herdes gelegenen Gefässe sind noch gut erkennbar, ihre Wandungen aber auch vollständig nekrotisirt, ihr Lumen mit derselben Füllungsmasse wie das der Alveolen verstopft.

In dem angrenzenden Lungengewebe findet sich zum Theil auch fibrinhaltiges Exsudat in den Alveolen, aber keine eigentliche, zusammenhängende, entzündliche Demarkationsschicht. — Auf der nekrotischen Pleura sind noch deutlich erkennbare, fibrinöse Auflagerungen, die sicher erweisen, dass der Nekrose ein entzündlicher Process in der Pleura voraufgegangen sein muss.

Es ist der Herd also zweifellos dadurch entstanden, dass sich Schimmelmycel von der Oberfläche her gegen das unterliegende Gewebe — Pleura und Lungenparenchym — entwickelt hat. Das geht ganz klar hervor aus der Anordnung desselben, indem die verzweigten, sicher peripherischen Abschnitte gegen das Lungenparenchym gerichtet sind.

Ausser diesen auf die locale Schimmelapplication zurückzuführenden Affectionen des Peritoneum und der Pleura finden wir nun aber eine sehr verbreitete Organerkrankung, die mit Bestimmtheit auf eine Sporenverbreitung durch das circulirende Blut zurückzuführen ist.

Zunächst finden wir eine verhältnissmässig kleine Anzahl von Herden in den Lungen. Diese sind etwa stecknadelkopfgross und sind histologisch zusammengesetzt aus einer Anzahl infiltrirter Alveolen, deren Wandung entweder ganz abgestorben ist oder doch deutliche Anfänge der Nekrose zeigt. Dieselben sind gefüllt mit einer dichten, ursprünglich wohl fibrinösen Masse, welche grosse Mengen zerfallener Kerne einschliesst — also sehr ähnlich dem Bilde, das wir in dem subpleuralen Lungenherde sehen. In diesen Massen liegen zahlreiche Schimmelsporen mit den bekannten „aktinomycesähnlichen“ Auswüchsen. An diesen Stellen liegen diese Gebilde übrigens nirgends in Riesenzellen, sondern frei zwischen den zerfallenen Kernmassen.

Sehr viel schwerer, als diese Lungenaffection, ist die der Leber und noch mehr die der Nieren.

In der Leber treffen wir einmal zahllose Herdchen, meist kleinsten Umfanges, aus mehr oder weniger zerfallenen Leukocyten mit eingeschlossenen kurzen, manchmal verzweigten Schimmelfäden bestehend, dann aber etwas grössere, welche sehr häufig in das Lumen der Venen, und zwar sowohl der Pfortader, als der Lebervenen, hineinragen. Zweifellos im Anschluss an solche überall leicht aufzufindende Stellen, in denen diese tuberkelartigen Bildungen auf die Wand und das Lumen der Gefässe übergreifen, findet sich nun eine sehr verbreitete Thrombose der kleinen Pfortaderäste. Hieran schliesst sich wieder sehr deutlich die Entstehung charakteristischer, frischer Nekrosen des Leberparenchyms. Man erkennt in diesen, welche meistens die leukocytären Schimmelknötchen um ein mehrfaches an Grösse übertreffen, ja durch Confluiren mit benachbarten nekrotischen Gebieten einen erheblichen Umfang gewinnen können, noch die typische Anordnung der Leberzellen-

bälkchen, doch ist die Kernfärbung verloren gegangen oder sehr blass und geht erst am Rande allmählich in die normal erscheinende über. Dazwischen ist meistens ein, namentlich die Capillaren ausfüllendes, dichtes Fibrinnetz. Auffallend reichlich sind auch die Fibrinausscheidungen in den Schimmelknötchen, besonders in der Peripherie derselben. Da auch die Pfröpfe in den Pfortaderästen fast rein fibrinös sind, erhält man mit der WEIGERT'schen Fibrinfärbung eine ganz auffallende, dunkelblaue Färbung der Schnitte. —

Sehr häufig liegen die Nekrosen und die Schimmelherdchen in unmittelbarer Nachbarschaft, sehr häufig liegen die Herde auch inmitten des nekrotischen Parenchyms. Da nun die Herdchen vielfach in dichten Gruppen liegen und dazwischen die verschiedensten Stadien des Verschlusses der Gefässe zum Vorschein kommen, so bietet das Ganze ein ungemein buntes und complicirtes Bild.

Schwerer aber noch als die Affection der Leber erscheint die der Nieren. Wir fanden (s. o.) die Oberfläche geradezu gesprenkelt mit Herden von der Beschaffenheit von Abscessen, die sich auf Durchschnitten meist keilförmig in die Tiefe bis weit hinein in den Markkegel fortsetzen. Mikroskopisch fand sich ausserdem eine ganz diffuse, schwere Parenchymveränderung und eine besonders auffallende Affection der Papille. —

Wir sehen am Schnittpräparate Abscesse in einer Breite von mehreren mm, die bis zu der im Mark gelegenen Spitze des Keils über 1 cm in der Länge messen können. Bei denselben ist an den Rändern entweder noch die Nierenstructur, in specie Harnkanälchen und Glomeruli noch deutlich, wenn auch stark verändert, zwischen dichten Eitermassen erkennbar, oder aber es ist zu vollständiger Einschmelzung des Gewebes gekommen mit Bildung einer mit Eiter gefüllten Höhle. Streifen eitrig infiltrirten oder eingeschmolzenen Nierengewebes ziehen dann, schmäler werdend, in die Marksubstanz hinein. In den nicht von den Herden eingenommenen, besser erhaltenen Theilen sehen wir nun aber ebenfalls sehr schwere Veränderungen. Die Glomeruli erscheinen auffallend wenig betheiligt, dagegen ist das Epithel der gewundenen und z. Th. auch der geraden Rindenkanälchen in ausserordentlich grossem Umfange zu Grunde gegangen. Die abgestossenen Epithelzellen liegen entweder als kernlose Schollen unregelmässig im Lumen verstreut oder sie bilden etwas compactere Cylinder. Ferner ist aber das ganze Kanalsystem, auch an den Stellen, wo nur wenige oder gar keine Epithelveränderungen nachweisbar sind, mit Cylindern angefüllt, welche meist sehr homogen und dicht, den sogenannten Wachscylindern ähnlich erscheinen. Ausserordentlich reichlich finden sich ferner in den Füllungsmassen fädige und körnige Fibrinausscheidungen, während die homogenen Cylinder sich bei der Fibrinfärbung diffus blau färben.

In allen Abcessen finden sich Schimmelmycelien, jedoch nicht besonders reichlich, sodass man den Eindruck gewinnt, als wäre ein Theil desselben bereits zu Grunde gegangen. Von Bakterien konnte bei den verschiedenen Färbungen keine Spur wahrgenommen werden.

Besonders schwer ist nun, wie bereits erwähnt, die Affection der Papille.

Schon etwas oberhalb derselben finden sich sehr zahlreiche, diffuse, kleinzellige Infiltrate zwischen den Sammelröhren, welche sehr weit erscheinen und grosse Mengen von Cylindern enthalten. Ausserdem waren hier sehr reichliche Schimmelfäden vorhanden, welche zum grossen Theil im Lumen der Sammelröhren gelegen sind und einen Theil der ausfüllenden Cylinder bilden, vielfach aber auch die Wandung der Kanälchen durchbrechen und sich durch eine ganze Anzahl von Sammelröhren verfolgen lassen, sodass man namentlich

in Methylenblaupräparaten ganze Netze von Schimmelfäden die Spitze des Markkegels durchziehen sieht.

Die Papille selbst erscheint bei der Giesonfärbung bräunlich gelb, bei der Fibrinfärbung fleckig dunkelblau gefärbt, indem sich hier ganz ausserordentliche reichliche, feinfädige Fibrinnetze sowohl im Lumen der Sammelröhren, welche ganz verlegt erscheinen, als auch im Zwischengewebe finden. Ausserdem ist das Zwischengewebe sehr reichlich mit Leukocyten infiltrirt, deren Kerne in starkem Zerfall begriffen sind. Solche Zellenmassen (aus zerfallenen Leukocyten) füllen häufig auch die Sammelröhren. Das Epithel derselben ist an der Mündungsstelle nur z. Th. erhalten, z. Th. abgestossen. Das Nierenbeckenepithel zwischen den Einmündungen ist zum grössten Theil verloren gegangen, das des Kelches ist zumeist erhalten, aber stark gelockert. Im Lumen des Nierenbeckens finden sich ähnliche Massen, wie in den Sammelröhren: Fibrin, zerfallene Eiterkörperchen, Epithelschollen und ausserdem reichliche, blass färbbare Schimmelfäden.

Zuletzt wurden noch die mesenterialen Lymphdrüsen untersucht. Hier fanden sich kleine Herde mit centraler Nekrose, welche ebenfalls Schimmelmycelwucherungen in mässigem Umfange einschlossen. Ferner fanden sich, namentlich von zelligen Elementen innerhalb der Lymphbahnen zwischen den Marksträngen aufgenommen, massenhaft in Methylenblaupräparaten schwärzlich-grünlich gefärbte Körnchen, welche vielleicht als Zerfallsproducte aufgenommener Schimmelsporen zu deuten sind, doch möchte ich mich, mangels eines klaren Beweises, nicht zu bestimmt darüber aussprechen. —

Résumé. In diesem sehr complicirten Falle findet sich zunächst eine sehr verbreitete Peritonitis mit Bildung ungeheurer Mengen feinerer und gröberer Knötchen, die in der That sehr lebhaft an gewisse Formen der tuberkulösen Peritonitis des Menschen erinnert.

Aehnliche Veränderungen in viel geringerem Umfange finden sich an der Pleura; hier kam aber ausserdem ein sehr interessanter, auf die Lunge übergreifender Herd zur Beobachtung, der dadurch ausgezeichnet ist, dass er als Kern und Ursache ein Schimmelmycel beherbergt, welches von der Pleura her in das Lungenparenchym eindringt. Es ist das ein durchaus anderes Verhalten, als bei den übrigen beobachteten Pleuraverschimmelungen. Letztere zeigten, wenn sie auch sonst grosse Abweichungen erkennen liessen, die Wachsthumsrichtung stets nach aussen gekehrt.

Ferner war Schimmel in die Blutbahn gelangt und zwar dürfen wir wohl, wie das schon frühere Untersucher (Grawitz) gethan haben, annehmen, dass die Sporen in die Lymphbahnen, den Ductus thoracicus und von da in's Blut gekommen sind. Die Folge dieses Eindringens in die Gefässbahn sind einmal Herde in den Lungen, in denen sich nur verkümmerte Wachsthumsformen fanden, ferner massenhafte Herde in der Leber. Letztere griffen auch auf die Gefässe über und erzeugten eine verbreitete Thrombose der Pfortaderäste, welche wiederum circumscripte Nekrosen des Leberparenchyms zur Folge hatten. Am schwersten endlich war die Affection der Nieren, in welchen sich zahlreiche Abscesse fanden, ausserdem diffuse Parenchymerkrankungen mit Bildung grosser

Mengen von Cylindern, starke Verschimmelung der Papille, Anfüllung der Sammelröhren und des Nierenbeckens mit Eiter, Fibrin, Schimmel, Cylindern.

Auffallend war überhaupt in diesem Falle die ausserordentlich reichliche Ausscheidung von Fibrin in der Leber und den Nieren.

Das Bild ist durchaus und allein beherrscht von der Entwicklung und Wirkung der Schimmelpilze. Eine directe Betheiligung von Bakterien fand sich nirgends. Will man überhaupt eine solche annehmen, so bleibt nur die Vermuthung, dass eine secundäre Wirkung der Bakterien in dem Bauchdeckenabscess, eine Art Sepsis mit im Spiele gewesen sei. Mir erscheint übrigens eine solche Annahme unnöthig.

Versuch XXXV, XXXVI und XXXVIII.

Diese 3 Versuche sind an Meerschweinchen angestellt. Bei XXXV und XXXVI ist der Befund im hohen Grade übereinstimmend, bei XXXVIII fanden sich sehr bemerkenswerthe Unterschiede. —

XXXV: Einem älteren Meerschweinchen werden mittelst dicker Einstichkanüle ca. 10 ccm einer dichten Aufschwemmung von Bröckeln und Sporen in die rechte Pleura eingespritzt. Das Thier ist zuerst etwas dyspnoïsch, nachher ganz munter. Es wird 3 × 24 St. nach dem Eingriff getödtet.

Der Herzbeutel ist sehr weit vorliegend, mit einer dicken gelblichen Schicht bedekt, der etwas krümelige, gelbliche, körnige Massen anhaften. Der vorliegende Theil der rechten Lunge ist ganz mit einer eigenthümlichen, weichen, etwas grünlichen Schicht überzogen, unter welcher eine dicke hämorrhagische Masse zum Vorschein kommt. Auf der Pleura des linken Oberlappens lockere weissliche Auflagerungen mit feinen weisslichen Körnchen. Die Lungen erscheinen sonst makroskopisch ohne besondere Veränderung, die Einstichstelle ganz reactionslos. Die Brustorgane werden im Zusammenhang in Alkohol-Formol gehärtet.

An der Oberfläche des Herzbeutels und auf der coagulirten Blutschicht über der rechten Lunge konnten bei der frischen Untersuchung reichliche Schimmelmycelien nachgewiesen werden.

Die Blätter des Herzbeutels zeigten sich in ihrer ganzen Ausdehnung durch fibrinöse Massen vereinigt.

Auf dem Durchschnitt durch das gehärtete Präparat lässt sich Folgendes constatiren: Die rechte Lunge überlagert den Herzbeutel sehr weit und zwar ist dieser Theil vollständig comprimirt. Ueber diesen Lungenabschnitt und über den nicht überlagerten Theil des Herzbeutels zieht gleichmässig eine ca. 2 mm dicke coagulirte Blutschicht hinüber.

Auf mikroskopischen Uebersichtsschnitten lässt sich zunächst feststellen, dass beide Blätter des Pericardium vollständig mit einander verklebt sind, dadurch, dass von beiden ausgehende, vielfach zottige, fibrinöse Auflagerungen in der Mitte sich mit einander vereinigen.

Die Pleura der überlagernden Lunge ist von der Aussenfläche des Pericards durch eine dicke pseudomembranöse Auflagerung getrennt; eine dieser ähnliche Masse ist ferner in dünner Schicht zwischen dem freien Theil des Pericards und dem Coagulum gelegen. Gegen das Coagulum ist die Lunge wieder begrenzt durch eine breite, sehr dunkel gefärbte Zone und an der

Oberfläche des Coagulum liegt eine Pseudomembran, ähnlich der, welche auf der Pleura pulmonalis und zwischen dieser und dem Pericard entstanden war.

Die fibrinöse Pericarditis zeigt das gewöhnliche Verhalten. Es handelt sich also um die Auflagerung sehr zarter, engmaschiger Fibrinnetze auf die Oberfläche des Pericards, dessen Endothelbelag zum grössten Theil verloren gegangen ist. An den meisten Stellen finden sich die bekannten Zottenbildungen. Zwischen diesen fibrinösen Massen finden sich in mässiger Anzahl Kerne vom Charakter gut erhaltener oder zerfallener Leukocytenkerne. An der Stelle, wo die Auflagerungen des visceralen und parietalen Blattes sich berühren, liegen häufig eigenthümliche, bei Kernfärbungen sehr dunkele, unförmliche Klumpen, welche bei schwacher Vergrösserung und flüchtiger Betrachtung ganz wie Bakterienhaufen aussehen. Durch genauere Untersuchung kann man sich aber überzeugen, dass diese Massen weiter nichts sind, als eigenthümlich zusammengesinterte Zellen resp. Kerne. — Von besonderem Interesse ist ferner noch, dass an einzelnen Stellen ein Einwachsen von Schimmelmycel beobachtet werden konnte, welches in Form einiger pinselartiger Büschel durch das Pericardium viscerale in das Cavum pericardii eindrang.

Die der Pleura der überlagernden Lunge aufliegende Schicht besteht ebenfalls aus höchst feinfädigem und körnigen Fibrin, ausserdem aber aus grossen Mengen dunkel gefärbter Kerne, welche zum weitaus grössten Theil das bekannte Aussehen zerfallener Leukocytenkerne darbieten; dazwischen sind einige grössere, helle, homogene, anscheinend ebenfalls in Auflösung begriffene Kerne. Dicht über der ursprünglichen Pleura liegt eine mehrschichtige, der Oberfläche parallele Lage aus langgestreckten, mehr weniger spindelförmigen Zellen, welche wohlerhaltene Kerne und hier und da mitotische Theilungen derselben zeigen und offenbar Abkömmlinge der fixen Gewebszellen der Pleura sind. Die fibrinösen, mit Eiterkörperchen durchsetzten Schichten lassen nun zahlreiche, ausgewachsene Schimmelmycelien erkennen, an manchen Stellen spärlicher, an anderen reichlicher, zumeist als lange, wenig verzweigte und sehr schwach gefärbte Fäden. Dieselben färben sich fast gar nicht mit Hämatoxylin und Carmin, nur an ganz kleinen circumscripten Stellen mit der WEIGERT'schen Bakterienfärbung, und auch mit Methylenblau bleiben sie ziemlich blass, wenngleich noch am besten erkennbar.

Die Lunge weist, abgesehen von der Compression und den entzündlichen Veränderungen der Pleura und des subpleuralen Gewebes, keine Veränderungen auf.

Auf der Pleuraoberfläche, welche nach vorn gerichtet und von dem Blutgerinnsel überlagert ist, findet sich eine mächtige Exsudatschicht. Letztere erscheint an den Schnitten bereits ohne Vergrösserung als breiter dunkler Strich. Die dunkle Färbung ist bedingt durch eine ausserordentlich reichliche Anhäufung zerfallener Eiterkörperchen, welche entweder zu grösseren rundlichen Gebilden zusammenhängen oder strichweise in die zum Theil noch gut erkennbare, fibrinöse Exsudatmasse eingelagert sind. Gegen das Blutgerinnsel hin lösen sich diese Zellenmassen in einzelne kleine Häufchen auf, welche spärlicher auch mitten in demselben vorkommen, um gegen die äussere freie Fläche wieder reichlicher zu werden.

Die Grenze der ursprünglichen Pleura ist bei der Giesontärbung oder der Färbung der elastischen Fasern meist durchaus deutlich, an manchen Stellen allerdings etwas verwischt durch die sehr reichlichen, zelligen Elemente, welche durch die Pleura in die Exsudatschicht austreten.

Die Pleura selbst wie das subpleurale Gewebe sind ausserordentlich zellreich, doch handelt es sich hier nicht um eine einfache Ein- und Durch-

wanderung von Leukocyten, sondern um eine beträchtliche Vergrösserung und Proliferation der Bindegewebszellen.

Oberhalb der Pleura besteht die Grenzzone gegen das Coagulum aus Fibrin und eingelagerten Zellen, welche letzteren zum grossen Theil in directem Zusammenhange mit den gewucherten Pleuraelementen stehen. Sie sind spindelförmig, mit grossem, blassem Kern und mehreren deutlichen Kernkörperchen, verhalten sich also, kurz gesagt, ganz wie Granulationszellen. Zwischen denselben sind natürlich noch Leukocytenkerne vorhanden.

Diese der Pleura zunächst gelegene, hellere Schicht geht dann näher dem Coagulum in die bereits erwähnte, dunkelgefärbte Masse über, welche fast ganz aus dichtgedrängten, zerfallenden Leukocyten besteht.

In dieser ganzen Schicht lassen sich nun durch die Methylenblaufärbung zahlreiche Schimmelfäden nachweisen und zwar durchziehen dieselben, sich nur wenig verzweigend, die ganze Masse in verschiedener Richtung, ohne dichtere zusammenhängende Mycellager zu bilden; Bakterien fehlen auch hier durchaus. Spärlich finden sich Schimmelherde in dem Coagulum selbst, regelmässig sind dieselben von einem kleinen Häufchen zerfallener Leukocyten umgeben. Die reichlichste Schimmelentwicklung finden wir aber in der oben erwähnten, dem Coagulum aufgelagerten Schicht. Dieselbe besteht aus einer dünnen Fibrinlage, in welcher in fast regelmässigen Abständen rundliche oder länglichrunde Leukocytenhäufchen zum Vorschein kommen. Diese treten auch sehr häufig etwas stärker an der Oberfläche hervor und hierdurch ist das makroskopisch körnige Aussehen derselben bedingt. Alle diese Leukocytenherdchen enthalten nun Schimmelfäden und zwar meist mehrere, zierlich verzweigte, Büschel, welche noch über die Oberfläche hervorragen können. Ueber einem grösseren solchen Knötchen hat sich ein kleiner, aus einem sehr dichten Mycellager und von diesem ausgehenden verzweigten, senkrecht aufstrebenden Fäden gebildeten Rasen entwickelt.

Sehr bemerkenswerth ist nun ferner der histologische Befund an den Stellen, an denen man makroskopisch Auflagerungen mit Knötchen direct auf der Pleura pulmonalis erkennen konnte.

Es findet sich hier mikroskopisch ein so eigenartiges und charakteristisches Bild (s. Fig. VIII), dass man auch ohne Erkennung der hier ebenfalls schwer färbbaren Pilzmassen keinen Augenblick im Zweifel darüber sein kann, dass hier ein ganz specifischer, von jedem anderen sich unverkennbar unterscheidender Process vorliegt.

In fibrinöse Auflagerungen, welche im Ganzen nicht besonders reichlich sind, sind sehr zahlreiche, rundliche, knötchenförmige Gebilde von ca. $^1/_2$ mm und etwas mehr im Durchmesser eingeschlossen, welche vielfach zu etwas grösseren Plaques confluiren und die ursprüngliche Pleuragrenze um fast 1 mm überragen können. Diese Knötchen bestehen ganz aus zerfallenden Zellen, deren Kerne sich entweder als sehr dunkel gefärbte Bröckel, oder als grössere, blasige, structurlose Gebilde repräsentiren. Manchmal sind auch die ursprünglichen Formen, namentlich die polymorphen Leukocytenkerne, noch deutlich. Die meisten sind zweifellos als zerfallene Leukocyten aufzufassen, bei den grösseren, blasigen Formen kann man manchmal aber zweifelhaft sein.

Im Centrum dieser Knötchen findet sich nun ausnahmslos eine reichliche Schimmelwucherung und zwar besteht dieselbe aus einem dichten centralen Filz, von dem nach allen Seiten lange, vielfach verzweigte Fäden sternförmig gegen die Peripherie ausstrahlen.

Die Pleura ist an diesen Stellen niemals von Schimmel durchwuchert, erscheint nirgends auch nur spurweise nekrotisch; vielmehr sind ihre zelligen Elemente in starker Wucherung. Die Richtung der vergrösserten Bindegewebszellen ist zumeist senkrecht zur Pleuraoberfläche und an einigen Stellen ragen solche auch bereits in die Auflagerungen hinein, wo sie allerdings einem schnellen Verfall zu unterliegen scheinen. Es liegt also, um das noch einmal zu betonen, die ganze knötchenhaltige Masse auf der Pleura, welche selbst nur progressive Veränderungen zeigt.

Die oben beschriebenen Verhältnisse scheinen von dem ganzen Befund das Wichtigste; es finden sich ausserdem noch zahlreiche Schimmelherdchen an anderen Stellen, so z. B. auf der Pleura diaphragmatica und auf den Fettläppchen des mediastinalen Bindegewebes. In solchen Zellenanhäufungen mit Schimmelwucherungen finden sich noch Reste der eingespritzten Schimmelmasse, vor Allem also Köpfchen. —

Versuch XXXVI. Die Anordnung des Versuches ist die gleiche, wie bei XXXV. Das Thier stirbt in der Nacht vom 5. zum 6. Tage nach dem Eingriff.

In der linken Pleura fand sich ziemlich viel fast rein blutige Flüssigkeit, in der rechten etwas hellere. (Das Cadaver war nicht mehr ganz frisch.) Auf der Lungenpleura beiderseits, sowie auf der Pleura parietalis und diaphragmatica fand sich ein eigenthümlich pelzig-körniger Belag, in dem mikroskopisch massenhafte Aspergillusmycelien nachzuweisen sind. Die Blätter des Herzbeutels waren wiederum miteinander verklebt. In der linken Pleurahöhle enthalten die fibrinösen Massen auch makroskopisch erkennbare, grünliche (eingespritzte) Schimmelklümpchen.

Bei der Untersuchung an Schnitten liegen die Verhältnisse sehr ähnlich wie bei Versuch XXXV. Es finden sich etwas reichlichere Ausscheidungen im Pericardium und an den Stellen, an denen wir oben eine beginnende Wucherung von Granulationsgewebe constatiren konnten, ist dieselbe sehr viel stärker geworden. Deutlich ist letzteres namentlich an solchen Stellen der Pleura, wo zwar die Erscheinungen der fibrinösen Pleuritis vorhanden, die charakteristischen Knötchen in den Auflagerungen aber nicht zur Ausbildung gekommen waren, während an solchen Stellen, wo letztere vorhanden sind, die Pleuragrenze scharf unter der aufgelagerten Masse abgegrenzt erscheint. —

Versuch XXXVIII. Einem Meerschweinchen werden grössere Bröckel von Schimmelcultur in die Bauchhöhle gebracht; ausserdem werden demselben 7—8 ccm Aufschwemmung in die rechte Pleurahöhle injicirt.

Das Thier macht die nächsten Tage einen kranken Eindruck und ist am 2. Tage ziemlich dyspnoïsch. Es wird 48 St. p. o. getödtet.

Die Bauchwunde ist glatt verklebt, die Unterhaut in der Umgebung deutlich ödematös, die, Muskulatur und Peritoneum fassende, Naht klafft etwas, Auf den ersten Anblick erscheint das Bauchfell ganz normal. Bei näherem Zusehen finden sich aber feine Rauhigkeiten mit eingestreuten, nicht ganz scharf abgegrenzten, weisslichen Knötchen in der Umgebung der Wunde, sowie auf einer Dickdarmschlinge. Auch die Oberfläche der Milz und der Leber erscheint von einer dünnen, etwas durchscheinenden, ziemlich zähen Pseudomembran überzogen. Beim Auseinanderlegen des Darmes finden sich mehrere Dünndarmschlingen zu einem fast unlöslichen Convolut vereinigt, welchem auch ein Netzzipfel adhärirt. Zwischen den Schlingen und dem Mesenterium sind offenbar (durch spätere Durchschnitte des gefärbten Präparates bestätigt) die eingebrachten Bröckel zu einem Klumpen vereinigt.

In der Umgebung finden sich ebenfalls Auflagerungen mit feinen, weisslichen Knötchen.

In der Bauchhöhle war eine ziemlich reichliche Menge einer stark getrübten, etwas schleimigen Flüssigkeit, welche nach kurzem Stehen gerann.

Bei Eröffnung des Thorax ist die vordere Brustwand mit der Lunge verklebt. In beiden Pleurahöhlen ist sehr reichlich ähnliche Flüssigkeit wie in der Bauchhöhle. (Mikroskopisch enthielt dieselbe zahlreiche Eiterkörperchen aber keine Fäden.) Die Pleura ist in ihrer ganzen Ausdehnung (Pl. pulmonal., costal., mediastin., diaphragmatica) mit Rauhigkeiten bedeckt, welche weissliche Körner einschliessen. Auch die Blätter des Pericardium sind durch Pseudomembranen miteinander verbunden.

Bei der frischen Untersuchung wurden reichlich Schimmelwucherungen auf dem Peritoneum wie in der Pleura nachgewiesen.

Die Brustorgane wurden im Ganzen gehärtet und sehr instructive Präparate durch Querschnitte durch den ganzen Thoraxinhalt gewonnen.

Die Veränderungen betreffen häuptsächlich die Oberfläche der Organe und Gebilde, also die Pleura beider Lungen, das Pericard und ganz besonders stark das prae- und retropericardiale Bindegewebe.

Das Pericardium zeigt wieder auf seiner ganzen Innenfläche, auf dem visceralen wie parietalen Blatt eine ziemlich gleichmässige Exsudatbildung mit Verklebung. Die Auflagerungen bestehen aus sehr feinfädigem Fibrin, lassen aber die gewöhnliche Zottenbildung fast ganz vermissen. In den Maschen des Fibrins liegen zahlreiche Leukocyten, welche aber einen geradezu auffallend hochgradigen Zerfall ihrer Kerne zeigen. Zwischen den beiden aufgelagerten Schichten, also an der Verklebungsstelle finden sich breite, dunkle, an Bakterienklumpen erinnernde Haufen und Streifen, deren Entstehung aus degenerirten Kernen wiederum deutlich zu verfolgen ist.

Schimmel fehlt an dieser Stelle ebenfalls so gut wie vollständig. Nur an ganz circumscripten Stellen des Pericardium parietale sieht man von pleuralen oder mediastinalen Herden aus einzelne Schimmelfäden hindurchziehen und mit ihren äussersten Spitzen in das Cavum pericardii hineinragen.

Dagegen findet sich ein ausserordentlich reichliches Schimmelwachsthum auf resp. in dem lockeren mediastinalen Bindegewebe an der Aussenfläche des Pericardium, sodass man wohl mit Fug und Recht von einer „Verschimmelung“ desselben sprechen kann.

Hier finden sich Fettläppchen und Bindegewebsbündel, welche auf das dichteste mit reichverzweigten, baumförmig verästelten und sehr dunkel (mit Hämatoxylin, Carmin, Methylenblau) gefärbten Mycelien be- und durchsetzt sind. Das erhaltene Gewebe (Fett- und Bindegewebe) ist unter und zwischen diesen Mycelwucherungen so dicht mit zerfallenen Leukocytenkernen durchsetzt, dass es schwer ist, über den Zustand der ursprünglichen, zelligen Gewebselemente einen sicheren Aufschluss zu gewinnen.

Ein sehr eigenthümliches Verhalten zeigt nur die Pleura und zwar fast in ihrer ganzen Ausdehnung. [1])

Sowohl an der Lungenoberfläche, als namentlich auch zwischen den einzelnen Lappen befinden sich eine grosse Anzahl von Schimmelvegetationen aus dichten stern- oder halbsternförmig angeordneten Mycelien (s. Fig. IX). Diese unterscheiden sich von den in den vorigen Fällen beschriebenen da-

---

[1]) Die Pleura costal. und diaphragm. war, wie sich bereits bei makroskopischer und frischer mikroskopischer Untersuchung constatiren liess, ebenfalls schwer afficirt, ist aber an Schnitten nicht weiter untersucht worden.

durch, dass sie nicht in knötchenartigen Gebilden oberhalb der eigentlichen Pleura gelegen sind, sondern dieser unmittelbar aufsitzen. Es wachsen auch Fäden in die Pleura hinein, sodass diese an einzelnen Stellen unterbrochen erscheint. Es fehlt ausserdem die fibrinöse Exsudation entweder ganz, oder sie ist wenigstens weit geringer als in den vorigen Fällen. Diese Sterne haben manchmal einen Durchmesser bis zu 0,2 mm, sind meistens aber sehr viel kleiner, können aber in grösserer Zahl nebeneinander liegen. — Ausserdem finden sich an anderen Stellen allerdings auch Knötchenbildungen, die sehr an die bei den vorher beschriebenen Versuchsthieren beschriebenen erinnern, nur dass die darin enthaltenen Mycelien sich viel intensiver färben und die Pleura selbst auch immer afficirt erscheint.

Es ist nämlich die Pleura pulmonalis in ihrer ganzen Ausdehnung, auch an den Stellen, an denen keine Schimmelbildung an der Oberfläche zu constatieren ist, ebenso wie das zunächst gelegene subpleurale Gewebe, im Ganzen eine Schicht bis zu 0,1 mm Dicke, dicht durchsetzt mit dunkel gefärbten, zerfallenen Kernen, zwischen denen auch bei starker Vergrösserung von den ursprünglichen Zellen der Serosa nur vereinzelte erhalten erscheinen. Man bekommt dadurch den Eindruck, dass es sich um eine beginnende Nekrose der ganzen Lungenpleura handelt. In das wohlerhaltene, sehr blutreiche Lungenparenchym geht diese Zerfallszone von der Oberfläche her ganz allmählich über.

Am reichlichsten überhaupt im Brustraume ist die Mycelentwickelung in dem lockeren, hinter dem Pericard gelegenen Bindegewebe, so z. B. in den vorliegenden Schnitten in dem, das die über dem Herzbeutel verlaufenden Nervenstämmchen umschliesst, ferner in dem, welches eine der Lungenvenen von ihrem Austritt aus der Lunge zum Vorhof begleitet, schliesslich besonders noch in dem septumartig angeordneten mediastinalen Gewebe, welches das periösophageale Bindegewebe nach vorn mit dem Pericardium, nach hinten mit der Wirbelsäule verbindet.

Dieses mediastinale, schmale Septum erscheint in seinem ganzen Verlaufe dicht besetzt mit sehr umfänglichen, zierlichen, nach allen Seiten sich verzweigenden Fadenrosetten. Das Bindegewebe selbst ist ganz von Fäden durchwachsen und mit zerfallenen Leukocytenkernen durchsetzt, die ursprünglichen Gewebskerne sind verdeckt oder verschwunden. Diese Anhäufung zerfallener Zellen findet sich auch in dem die Speiseröhre einhüllenden Bindegewebe, namentlich in deren linken Umfang und zwischen diesem und der linken Lunge. Auch hier erscheinen die oberflächlichsten Gewebsschichten im Absterben begriffen.

Von ganz besonderem Interesse ist noch das Verhalten der oben erwähnten rechten Lungenvene (s. Fig. X). Es findet sich in dem Bindegewebe, welches dem dem Herzen zugewendeten Umfange des Gefässes entspricht, eine ganz kolossal dichte Aussprossung von Schimmelfäden, zwischen denen wiederum zahlreiche zerfallene Leukocyten vorhanden sind. Ferner erscheint aber die ganze Wand mit der gleichen dunkel gefärbten Kernmasse durchsetzt, welche die ursprüngliche Structur fast vollständig verwischt. In die Wand strahlen von der Hauptschimmelmasse dichte Büschel von Schimmelfäden ein, die bis dicht an das Lumen vordringen. In diesem Lumen ist in der Hauptmasse zweifellos flüssiges Blut gewesen, doch findet sich eine sehr reichliche Anhäufung von Leukocyten am ganzen inneren Umfang und an einer Stelle auch bereits eine sehr charakteristische, ganz frische Thrombusbildung. — Die Schimmelwucherung beschränkt sich übrigens nicht nur auf diese eine Stelle, sondern es finden sich über den

ganzen Umfang verstreut Rosetten von Schimmel im adventitiellen Bindegewebe, von denen einzelne Fäden ebenfalls bis zur Intima vordringen, doch fehlt an diesen Stellen die leukocytäre Infiltration.

Bei demselben Thier fanden sich noch Schimmelknötchen im Peritoneum, ferner Herde im Herzen, wahrscheinlich von dem in die Bauchhöhle eingebrachten Schimmel herrührend. Eine Untersuchung der Nieren ist versäumt worden, doch haben dieselben wahrscheinlich auch kleine Schimmelherde enthalten.

Zusammenfassung der Resultate der Versuche XXXV, XXXVI und XXXVIII.

Bei allen 3 Versuchsthieren findet sich eine diffuse fibrinöse Pericarditis, die wohl zweifellos als fortgeleitet zu betrachten ist, da eine Verletzung des Herzbeutels nicht nachgewiesen werden konnte, eine solche wohl auch durch die vorsichtige Ausführung der Manipulation als ausgeschlossen betrachtet werden darf. Bakterien fanden sich nicht, wie überhaupt in allen 3 Fällen an den verschiedenen afficirten Organen der Brusthöhle nirgends eine Spur von solchen gefunden werden konnte. Dagegen konnten im Cavum pericardii an einzelnen Stellen durchgewachsene Schimmelfäden constatirt werden, sodass man allenfalls daran denken könnte, dass von diesen aus sich die Pericarditis entwickelt hätte. Plausibler scheint mir, dass die Pericarditis eine Theilerscheinung der sehr heftigen in der Umgebung entstandenen Entzündungen der Pleura und des Mediastinum ist. Die Pleuritis der beiden ersten Fälle ist ausgezeichnet durch die Bildung sehr charakteristischer, oberhalb der Pleura in fibrinösen Auflagerungen gelegener, Knötchen, welche ein dichtes Schimmelmycel einschliessen. Letzteres dringt nicht in das eigentliche pleurale Gewebe ein und zeigt eine auffallend geringe Färbbarkeit. Ganz ähnliche Auflagerungen mit Knötchen finden sich auch auf dem oberhalb des Pericadium der Lunge gelegenen, durch Verletzung beim Einstich entstandenen Blutcoagulum, sowie auf dem lockern Bindegewebe und den Fettläppchen des Mediastinum. An einer Stelle war auch ein die Oberfläche überragender, dichter Rasen zur Ausbildung gekommen.

Im letzten Falle verhielt sich die Pleuraaffection wesentlich anders, indem die Mycelbildungen sich leicht und intensiv färbten, der Pleura unmittelbar anhafteten (also ohne in Knötchen gelegen zu sein) und diese durchwucherten; dass ferner die Pleura und die oberflächlichsten Schichten des Lungenparenchyms in enormer Ausdehnung afficirt erschienen, indem in denselben dicht gedrängte, zerfallene Leukocytenkerne zum Vorschein kamen, welche die ursprünglichen Gewebselemente ganz verdeckten, sodass man den Eindruck einer beginnenden Nekrose von sehr ungewöhnlicher Ausdehnung bekam. Von besonderem Interesse war ferner die hochgradige Verschimmelung im hinteren Mediastinum um den Oesophagus, zwischen diesem und der Wirbelsäule einer-

seits und dem Herzbeutel andrerseits und die schwere Affection der Lungenvene in ihrem Verlaufe zwischen rechter Lunge und linkem Vorhof. Es war ein grosser Abschnitt der Wandung verschimmelt und zweifellos nekrotisch. Dieser Veränderung entsprach eine beginnende Thrombose im Lumen.

Die soeben beschriebenen Fälle scheinen mir darum von Interesse, weil sie doch wohl einwandsfrei beweisen, wie ähnlich die pathogene Wirkung des wachsenden Aspergillus fumigatus der der sicher krankheiterregenden Bakterien — Kokken und Stäbchen — ist. Man sieht unter seiner Einwirkung eine heftige Pleuritis entstehen, von der aus fortgeleitet sich eine Pericarditis und zwar in allen drei Fällen entwickelt. Diese Pleuritis ist zwar durchaus specifischen Charakters, indem sie auch abgesehen von dem Verhalten der Entzündungserreger ein von dem gewöhnlichen total abweichendes Bild liefert, aber es ist doch zweifellos ein entzündlicher Process in dem gewöhnlichen Sinne mit den stets vorhandenen progressiven und regressiven Gewebsveränderungen. Besonders wichtig scheint mir auch der Befund an der Vena pulmonalis bei dem Thiere XXXVIII, indem sich hier zeigt, eine wie gewaltige die destructive Wirkung der Schimmelpilze auch ohne gleichzeitige Mitwirkung von Bakterien sein kann. Eine so active, zerstörende Kraft wird man auch bei im Organismus wachsenden Bakterienvegetationen aus der Reihe der Kokken und Bacillen nur selten antreffen.

Was die Erklärung der gefundenen Verschiedenheiten zwischen Versuch XXXV und XXXVI einerseits und XXXVIII andererseits betrifft, so halte ich es für ausgeschlossen, dass sie durch die etwas geringere Dauer des letzten Versuchs bedingt ist, wie sich das ja wohl auch aus der Beschreibung ergiebt.

Näher liegt die Erklärung, dass die angewandten Culturen eine verschiedene Wirkung entfalteten: XXXV und XXXVI waren mit Culturen behandelt, die dem Uhthoff-Axenfeld'schen Fall von Keratomykosis entstammten, während bei XXXVIII Culturen von meinem Falle I zur Verwendung gelangten. Ich halte dies aber auch nicht für wahrscheinlich, da sich in den anderen Versuchen kein Anhaltspunkt für diese Annahme fand, dieselben in ihren Resultaten vielmehr nicht weiter differirten, als es unter den einzelnen Fällen durchweg geschah.

Versuch XXXX.

Zu diesem Versuche wurde der Hund XXVII benutzt. Es wurden demselben mit Schimmelsporen beschickte Organe anderer Thiere in die Bauchhöhle eingebracht. — Einem eben getödteten Meerschweinchen wurde eine Sporenemulsion in die arteria pulmonalis und renalis eingespritzt.

Ferner wurden in eine Hornhaut desselben Thieres und in eine solche von einem, einige Stunden vorher im Schlachthaus getödteten, Schwein mittels Einstichkanüle Fumigatussporen eingebracht. Stücke der so behandelten Lungen und Nieren, sowie die beiden Hornhäute wurden dem Hund in die Bauchhöhle gesteckt, wo sie glatt einheilten und grösstentheils vom Netz umschlossen wurden. —

Auf die z. Th. recht interessanten histologischen Befunde an diesen eingeheilten Stücken, die mit dem anhängenden Netz 4 Tage später der Bauchhöhle des Thieres entnommen wurden, will ich hier nicht specieller eingehen, weil das nicht in den Rahmen der vorliegenden Untersuchungen gehören würde. Ich will nur erwähnen, dass nirgends auch nur die Spur eines Auswachsens an den massenhaften, auf dem beschriebenen Wege eingebrachten, Schimmelsporen zu constatiren war.

d. Zusammenfassung der Resultate.

Ein ganz unerwartet buntes Bild sehen wir beim Ueberblick über die erhaltenen Resultate. Manches ist zwar noch unklar geblieben, vieles ladet zur genaueren Untersuchung und Wiederholung ein, im Ganzen glaube ich aber doch, einen gewissen Abschluss, einen fertigen Schritt vorwärts, zu sehen.

Am überraschendsten war mir, wie ich schon mehrere Male hervorgehoben habe, die ausserordentliche Verschiedenheit der Resultate, die mir auch jetzt noch nicht gestattet, bestimmte Angaben zu machen, wie man immer die einzelnen Formen der Verschimmelung experimentell mit einiger Sicherheit erreicht. Selbst die nach den Angaben der Autoren so constanten Veränderungen bei der Injection von Schimmelsporen in die Blutbahn mit der consecutiven Pseudotuberkulosis weisen bei genauerer Betrachtung recht erhebliche Verschiedenheiten auf. So misslingt bei manchen sonst empfänglichen Thieren — Katzen, Hunden — die Auslösung der tödtlichen Erkrankung durchaus, selbst bei der Anwendung ganz enormer Mengen von Culturen, die bei gleicher Anwendung in anderen Versuchen von promptester Wirkung waren. Sehr auffallend ist ferner die Verschiedenheit der Lungenaffection in diesen Fällen beim Kaninchen, bei denen die tödtliche Infection nach Einspritzung einer nicht gar zu kleinen Menge mit absoluter Sicherheit einzutreten scheint. Wir finden meist keine besonders hochgradige Erkrankung der Lungen, nur in einem Falle (I) war sie zu einer ganz enormen Ausbildung gekommen. Auch die Injection grösserer Culturpartikel bei diesen Thieren zwecks Verlegung grösserer Lungenarterienstämme hatte ein recht verschiedenes Resultat. Entsprechend der oben mitgetheilten Beobachtung Lichtheim's hatte ich mit Bestimmtheit erwartet, eine Verschimmelung grösserer Lungenabschnitte zu erzielen, wenn es mir gelang, die Thiere einige Zeit nach einem solchen Eingriffe am Leben zu erhalten. Letzteres erschien bei der notorischen Empfindlichkeit derselben gegen grössere Lungenembolieen von vornherein schwierig. Mehrmals trat auch, wie erwartet wurde, der Tod sofort

oder nach einer so kurzen Zeit ein, dass es nicht zur Ausbildung grösserer Herde kommen konnte. In anderen Fällen (XXV und XXVI) trat der Tod erst nach 2—4 Tagen ein, trotzdem, wie die anatomische Untersuchung lehrte, eine grosse Anzahl von Arterienstämmen verlegt waren, aber — der Effect war ein total anderer, als man erwartet hatte. Es hatten sich um die Emboli eigenthümlich käsig-nekrotische Herde gebildet, in denen nur ein ganz unbedeutendes Auswachsen von Schimmel constatirt werden konnte.

In 2 Fällen endlich war bis zu einem gewissen Grade resp. vollständig das Erwartete eingetreten. (S. Vers. I und XIV.) Hier waren Nekrosen grösserer Lungenabschnitte mit sehr reichlicher Verschimmelung entstanden und in letzterem Versuch war es zur Verschimmelung der Wand eines kleinen Bronchus gekommen mit Bildung von Fructificationsorganen im Lumen desselben, trotzdem das Thier höchstens 36 Stunden den Eingriff überstanden hatte.

Grössere Erwartungen waren von vornherein an die Resultate dieser Versuchsanordnung bei den Hunden geknüpft worden. Es gelingt in der That überraschend leicht, so zahlreiche Verlegungen von Lungenarterienästen durch Bröckel von Brotcultur des Schimmels zu erzeugen, dass die Schnittfläche der Lunge ganz grün gesprenkelt aussieht, ohne dass die Thiere durch den blossen mechanischen Effect besonders gefährdet erscheinen. Aber das Verhalten des Schimmels, ob er nun rein oder mit Bakterien vermischt injicirt war, war fast regelmässig ein durchaus anderes, als das erstrebte. In diesen grossen Schimmelpfröpfen veränderten sich die Sporen entweder gar nicht, oder sie zeigten geringe Quellungs- und Auskeimungserscheinungen, mit denen nichts anzufangen war. Da auch die Versuche, den Schimmel von den Bronchien aus zum Haften zu bringen, vollständig fehlschlugen, so glaubte ich einige Zeit, mit meinem ursprünglichen Plane vollständig gescheitert zu sein — bis auf einmal eine ganze Reihe überraschender, positiver Resultate die aufgewandte Mühe reichlich entschädigten. Den auffallendsten und interessantesten makroskopischen Befund bildet zweifellos die Verschimmelung der Pleura des Hundes XVIII, bei dem es möglich war, die Schimmelbildung mit blossem Auge und zwar mit solcher Sicherheit zu erkennen, dass ein Irrthum von vornherein ausgeschlossen erschien. Ganz besonders wichtig und nach den vielfachen Misserfolgen doppelt auffällig aber war der Versuch XIX, bei dem der ursprünglich beabsichtigte Effect: Verstopfung einer grösseren Arterie mit consecutiver Verschimmelung ihrer Wand und des angrenzenden Lungenparenchyms in grösstmöglichster Vollkommenheit erreicht war, trotzdem der Versuch schon 2 Tage nach der Einleitung mit dem Tode des betr. Thieres (Hund) endigte. —

Es würde wohl kaum einen Zweck haben, wollte ich jetzt noch einmal eine Aufzählung aller positiven und besonders auffallenden Be-

funde geben: ich glaube, dieselben sind nach dem kurzen Bericht in der Tabelle und nach den beigegebenen Abbildungen leicht herauszufinden. Ich möchte nur noch einmal kurz recapituliren, was sich aus den Versuchen als principiell wichtig für die Auffassung der Schimmelpilze als Krankheitserreger bei Mensch und Thier ergiebt.

Es geht daraus wohl im Zusammenhang mit den Resultaten der früheren Untersucher mit absoluter Bestimmtheit hervor, dass das Wachsthum des Schimmels in den lebenden Geweben Entzündung, Eiterung und Nekrose hervorruft, unter Umständen sogar von einer Mächtigkeit, die der Wirkung unserer anerkannt virulentesten Krankheitserreger aus der Reihe der Bakterien nicht nachsteht. Besonders möchte ich auch hinweisen auf die sehr bedeutenden fibrinösen Ausscheidungen auf den serösen Häuten, in der Leber und den Nieren, welche wir in manchen Fällen allein unter der Wirkung des wuchernden Schimmels eintreten sehen. Ganz besonders reichlich sind dieselben, wie bereits Leber hervorgehoben hat und wie ich an einigen (ausführlich nicht beschriebenen) eigenen Präparaten bestätigen konnte, bei der experimentellen Keratomykosis des Kaninchens.

Das ist ja in der Hauptsache nur eine Bestätigung der längst feststehenden, durch frühere Untersucher festgelegten Thatsachen; ich glaube nur gezeigt zu haben, dass die genauere Analyse verschiedentlich angestellter Infectionsversuche eine ganz ausserordentliche Vielgestaltigkeit der Schimmelwucherungen im lebenden Organismus, sowohl was das Verhalten des Schimmels selbst, als die eintretenden Gewebsveränderungen betrifft, ergeben haben.

Nicht geringes Interesse scheinen mir auch diejenigen Versuche zu bieten, in denen neben der Schimmelwirkung diejenige pathogener Bakterien hervortrat. Nach den ersten Versuchen hatte sich mir die Ueberzeugung geradezu aufgedrängt, dass eine intensivere Bakterienentwicklung diejenige des Schimmels hemmt oder nahezu vollständig aufhebt. Das scheint mir auch jetzt noch für mehrere Fälle richtig. Selbst bei dem Versuch IX, bei dem schon 16 Stunden nach der Operation der Tod durch die schwere Kokkeninfection herbeigeführt wurde und sich gleichzeitig bereits sehr reichliches Auswachsen der Schimmelsporen nachweisen liess, machte dieses Wachsthum nicht den Eindruck einer vollkräftigen, normalen Vegetation. Bei manchen Versuchen konnte man sich sogar des Eindrucks nicht erwehren, dass durch den gleichzeitigen septisch-pyämischen Process die Propagation der Sporen und das multiple Auftreten von Schimmelherden im ganzen Organismus direct verhindert resp. vermindert worden war. Damit steht in Uebereinstimmung, dass gerade an der Stelle des energischsten Schimmelwachsthums Bakterien entweder vollständig fehlten oder doch nur in minimaler Menge vorhanden waren. In directem Contrast mit diesen Beobachtungen aber steht besonders der Fall XXIV, bei dem es in kürzester Frist zu einem

gleichzeitigen, so üppigen Auswachsen von Schimmel und Kokken gekommen war, dass es fast unmöglich erscheint, zu bestimmen, welcher der beiden Mikroparasiten den anderen übertrumpfte.

Worauf diese Beeinflussung beruht, geht nicht genügend klar aus meinen Befunden hervor, sicher ist wohl aber, dass die Schimmelvegetationen sowohl mit als ohne gleichzeitige Bakterieneinwirkung ihre deletären Eigenschaften zu entfalten vermögen. Hier wäre gleichzeitig die Frage zu erörtern, ob der Schimmel im Gewebe zu wuchern vermag, das vorher durch Bakterieneinwirkung abgestorben ist. Das kann a priori zweifelhaft sein und wäre für andere Organe, glaube ich, auch bestimmt zu verneinen (wenigstens für die centralen Theile der Nekrose), weil hier eine geeignete Versorgung der Pilze mit Sauerstoff unmöglich erscheint. In der Lunge ist aber ein solches Wachsthum zweifellos möglich, ich möchte z. B. die auf Fig. XI und XII dargestellten „verschimmelten Abscesse“ als solche Wucherungen in vorher abgestorbenen Geweben auffassen. Auch eine Wucherung in dem Exsudat auf Pleura und Peritoneum ohne Betheiligung des Gewebes, also ohne Verschimmelung z. B. der Pleura selbst, scheint mir nicht zu bezweifeln zu sein. Ich darf wohl deswegen auf Fig. VIII verweisen.

Das kann natürlich nicht der Auffassung entgegenstehen, dass in anderen Fällen die Gewebsnekrose durch die Wirkung des wachsenden Schimmels erzeugt wird. Dafür sind die Belege, ausser in den Arbeiten anderer Untersucher, in meinen Beobachtungen so zahlreich, dass darüber keinen Augenblick ein Zweifel obwalten kann. Als besonders schwer und merkwürdig möchte ich die pathologischen Veränderungen des mediastinalen Bindegewebes, der Lungenvene und der Pleura beim Meerschweinchenversuch XXXVIII (Fig. IX u. X) hervorheben.

Nun zum Schluss noch die wichtige Frage: Haben die vorliegenden Experimente weitere Aufschlüsse für das Verständniss der beim Menschen zu beobachtenden Schimmelmykosen gebracht?

Ich glaube, diese Frage bejahen zu dürfen. Vor Allem scheinen mir die Herde, in denen sich grössere fructificirende Rasen gebildet haben — es kommen hier hauptsächlich die Versuche XVIII u. XIX in Betracht — eine sehr willkommene Bestätigung der oben entwickelten Auffassung von dem Wesen der „typischen“ Aspergillusmykose des Menschen zu bilden. Die histologischen Veränderungen zeigen die grössten Analogieen, besonders was die Beschaffenheit des nekrotisirten Gewebes und den eigenthümlichen, auffallenden Zerfall der Eiterkörperchen in dem erkrankten Gewebe und in der Demarcationszone betrifft.

Ich kann mich daher aus voller Ueberzeugung der Mehrzahl der neueren Autoren (z. B. Leber, Paltauf, Kohn, Kockel u. A.), welche eine primäre Gewebsschädigung und Nekrose durch die Einwirkung der Schimmelpilze in der menschlichen Lunge annehmen, anschliessen. Damit

nähern wir uns ja auch den Anschauungen der französischen Autoren, nur dass wir die von jenen angenommene völlige Uebereinstimmung mit echter Tuberkulose grundsätzlich ablehnen müssen.

Als Etappen des Processes in seinem typischen Verlauf in der menschlichen Lunge möchte ich in meinen Fällen den 2., 1. und 3. in der angegebenen Reihenfolge bezeichnen. Aus einer kleinen, durch die Ansiedelung und das Auswachsen des Aspergillus-keimes entstandenen Nekrose wird ein grösserer Herd von sehr charakteristischer Beschaffenheit (Fall I, Fig. I, II, III): Im Bereich sowohl, als in grösserer Entfernung von dem centralen Schimmelrasen ist das Lungengewebe vollständig abgestorben, aber in seiner histologischen Zusammensetzung noch wohl erkennbar. Das Maximum erreicht die Schimmelbildung in dem den Herd durchziehenden Bronchus, in dem es zur Bildung massenhafter Fructificationsorgane kommt, weil die Verbindung des nekrotisirten Bronchusabschnittes mit dem gut erhaltenen, luftführenden Theil bestehen bleibt. Von hier aus kann die Verschimmelung des Lungengewebes daher einen weiteren Fortschritt machen, es ist auch denkbar, dass fructificirender Schimmel in andere Theile der Lunge aspirirt wird und hier neue „typische" Herde erzeugt. Gegen das erhaltene Lungenparenchym ist der Schimmelherd, der selbst meist sehr kernarm ist, durch eine dichte Zone aus total zerfallenen Lenkocytenkernen abgegrenzt.

Das weitere unabänderliche Schicksal dieser Herde ist die Lösung des abgestorbenen Gebietes und die Entleerung des Sequesters, die natürlich nur stückweise erfolgen kann; daraus resultirt schliesslich das Bild des Falles III — die Entstehung der „geruchlosen Gangränhöhle".

Mit dieser Auffassung setzen wir uns in stricten Gegensatz zu der lange vorherrschenden, durch Virchow inaugurirten Lehre von der secundären Natur der Schimmelansiedelung in primär durch andere Schädigungen nekrotisirtem Gewebe.

Den Boden für die Sporenansiedelung scheint in den meisten Fällen ein pneumonischer Process zu liefern. Es soll damit natürlich nicht geleugnet werden, dass auch in anders verändertem Lungenparenchym oder schliesslich auch in intactem Gewebe unter Umständen ein Festsetzen und Auswachsen des pathogenen Schimmels erfolgen kann.

Ebensowenig soll bestritten werden, dass in manchen Fällen auch nekrotisirtes Lungengewebe Sitz einer Schimmelentwicklung werden kann, wenngleich es meist schwer fallen dürfte, in solchen Fällen die reine Saprophytennatur des Schimmels exakt nachzuweisen.

Sollte es sich aber auch herausstellen, dass immer eine Verände-

rung des Lungenparenchyms der Verschimmelung vorausgehen müsste, so würde es meines Erachtens doch gar keinen Zweck haben, diese Affection als eine „secundäre“ den „primären“, z. B. durch Bakterien hervorgerufenen, gegenüberzustellen. Zweifellos übernimmt der Schimmel sowohl im parasitologischen als histologischen Bilde die dominirende Rolle. Unter seiner Einwirkung entsteht Entzündung und Nekrose, die schliesslich zur Höhlenbildung in der Lunge führt, und die histologischen Veränderungen der Gewebe im Verlaufe des Processes sind in der ausgezeichnetsten Weise und specifisch charakterisirt.

Ich glaube daher, dass destructive Processe in den Lungen viel häufiger und in weit grösserem Umfang den pathogenen Eigenschaften gewisser Schimmelarten, insbesondere des Aspergillus fumigatus, zugeschrieben werden müssen, als die meisten Autoren bisher angenommen haben.

Zum Schlusse sei es mir erlaubt, einige Vermuthungen über die klinische Bedeutung der Aspergillusmykosen der menschlichen Lungen auszusprechen.

Dass das Auftreten solcher mykotischen Herde keineswegs gleichgiltig für das betreffende Individuum sein kann, lehrt ausser dem Umfang der durch die anatomische Untersuchung nachgewiesenen Erkrankungsherde die bisherige klinische Erfahrung, die sich allerdings auf nur wenige, intra vitam erkannte, Fälle stützt. Der merkwürdige Fall Paltauf's zeigt, dass wir sogar darauf gefasst sein müssen, eine Generalisation des Processes und eine tödtlich endende Allgemeinerkrankung durch die Schimmelinvasion zu erleben.

Viel häufiger scheint es mir aber, dass wir in diesen Lungenaffectionen unangenehme Begleiterscheinungen anderweitiger Erkrankungen, sei es der Lungen, sei es anderer Körperstellen oder des Gesammtorganismus sehen werden. Die bisherigen Beobachtungen scheinen keinen Zweifel darüber zu lassen, dass diese Schimmelmykosen hauptsächlich bei decrepiden, durch andere Erkrankungen geschwächten Individuen vorkommen. So möchte denn das Auftreten der Aspergillusvegetationen im Auswurf in vielen Fällen von ominöser Bedeutung sein.

Andrerseits möchte ich glauben, dass die Erkrankung an und für sich keinesfalls einen eigentlich malignen Charakter besitzt. Dass vollkommene und dauernde Heilung, auch bei Anfangs wenig günstiger Prognose eintreten kann, beweist unter anderen der meines Erachtens ausgezeichnet typische Fall, den Nebelthau zu meiner Freude meinen rein anatomischen Beobachtungen angeschlossen hat.

Literaturverzeichniss.

Sehr ausführliche Literaturverzeichnisse finden sich namentlich in den Arbeiten der französischen Autoren: Rénon (54), Dubreuilh (14), Lucet (44). Gute Zusammenstellungen der neueren Literatur in deutschen Zeitschriften z. B. bei Podack (50) und Obici (44a). — Die ältere Literatur ist bei Virchow (71), die über Otomykosis bei Siebenmann (63—66) und Dubreuilh (14) zusammengestellt.

1. Arkle und Hinds, Pneumomykosis. Transact. of the Pathol. soc. of London, 9. mai 1896.

2. Baumgarten, Pathol. Mykologie.

3. — und Müller, Versuche über accomodative Züchtung von Schimmelpilzen. Berl. klin. Wochenschr. 1882.

4. Behrens, Ueber ein bemerkenswerthes Vorkommen und die Perithecien des Aspergillus fumigatus.

(Bei der Untersuchung von Mikroorganismen des fermentirenden Tabaks fanden sich besonders auf den Rippen der Blätter Rasen des Aspergillus fumigatus. Auf einer Peptonagarcultur fanden sich 5 Perithecien, welche ausser von Behrens nur noch einmal beobachtet zu sein scheinen; cf. Olsen (46)).

5. Block, Beiträge zur Kenntniss der Pilzbildung in den Geweben des thierischen Organismus. I. D. Greifswald 1870.

6. Bostroem, Demonstration mikroskopischer Präparate von Schimmelpilzen. Sitzungsberichte der medicin. Gesellsch. zu Giessen. Berliner klin. Wochenschr. 1886 Nr. 20 S. 332.

7. Bournay, Pneumomykose aspergillaire chez une vache. Revue vétérin. t. XX.

Ref. in Baumgarten's Jahresbericht 1895 S. 447: „fand bei einer an Pneumonie verendeten Kuh haselnuss- bis baumnussgrosse, luftleere Knoten in der Lunge, in deren Mitte sich eine Caverne befand, umgeben von fibrösem Gewebe. Der Belag der Cavernenwand enthielt zahlreiche Mycelfäden, die auf den gewöhnlichen Culturböden Rasen von Aspergillus fumigatus ergaben."

8. Boyce, Remarks upon a case of Aspergillus pneumonomycosis. Journal of Pathol. and Bacteriol. I. 1892 S. 163.

9. Cohnheim, Zwei Fälle von Mykosis der Lungen. Virchow's Arch. Bd. 33.

10. —, Allgem. Patholog. 2. Aufl. I. S. 477 und 547.

11. Dareste, Recherches sur le développement des végétations cryptogamiques à l'intérieur et à l'extérieur de l'oeuf de poule. Comptes rend. de l'acad. des sc. 1892.

12. Deutschmann, Ein experimenteller Beitrag zur Pathogenese der sympathischen Augenentzündung. Graefe's Archiv Bd. XXVIII. Abth. 2, S. 291 und Bd. XXIX, Abth. 4, S. 261.

13. Dieulafoy, Chantemesse und Widal, Eine mykotische Pseudotuberkulose. Mittheilung auf dem X. internationalen Congress in Berlin 1890. Centralbl. f. Bakteriol. Bd. IX S. 775.

14. Dubreuilh, Des moisissures parasitaires de l'homme et des animaux supérieurs. Archives de médecine expérimentale et d'anatomie pathol. III. 1891. S. 428 und 566. (Zusammenfassendes Referat.)

15. von Dusch und Pagenstecher, Fall von Pneumomycosis. Virchow's Arch. Bd. XI, S. 561.

16. Ernst, Ueber eine Nierenmykose und das gleichzeitige Vorkommen verschiedener Pilzformen bei Diabetes. Virchow's Arch. Bd. 137 S. 486.

17. Falkenheim, Ein Fall von Aspergillusmykose der menschl. Lunge. Sitzungsber. des Vereins f. wissensch. Heilk. in Königsberg. Berl. klin. Wochenschr. 1882 Nr. 49 S. 754.

18. A. Fraenkel, Bakteriolog. Mittheilungen. D. med. Wochenschr. 1885.

(Erwähnt resultatlose Versuche mit Abschwächung pathogenen Schimmels.)

19. Friedreich, Ein Fall von Pneumomycosis aspergillina. Virchow's Arch. Bd. X S. 510.

20. Frohmann, Ueber Aspergillusmykose. Verein für wissenschaftl. Heilk. in Königsberg. D. med. Wochenschr. 1898. Vereinsbeilage S. 164.

21. Fuchs, Keratomycosis aspergillina. Wiener klin. Wochenschr. 1894 Nr. 17.

22. Fürbringer, Beobachtungen über Lungenmykosen beim Menschen. Virchow's Arch. Bd. 66 S. 330.

23. Gaffky, Experimentell erzeugte Septikämie mit Rücksicht auf progressive Virulenz und accomodative Züchtung. Mittheilungen aus dem Kaiserl. Gesundheitsamt I. Bd. 1881 S. 126: Die künstliche Anzüchtung gewöhnlicher Schimmelpilze zu Krankheitserregern.

24. Gaucher und Sergent, Un cas de pseudo-tuberculose aspergillaire simple chez un gaveur de pigeons. Bullet. et mémoires de la soc. méd. des hôp. de Paris 1894.

25. Grawitz, Beiträge zur systematischen Botanik der pflanzlichen

Parasiten mit experimentellen Untersuchungen. Virchow's Archiv Bd. 70 S. 546.

26. Grawitz, Ueber Schimmelvegetationen im thierischen Organismus. Experimentelle Untersuchung. Virch. Arch. Bd. 81 S. 355.

27. Grohé, Experimente über die Injection der Pilzsporen von Asperg. glauc. u. Penic. gl. in das Blut und die serösen Säcke. Medicin. Ver. zu Greifswald. Berl. klin. Wochenschr. 1870 Nr. 1 S. 8 und 9.

28. Halbertsma, Hypopyonkeratitis durch Impfung mit Asperg. flavescens. Utrecht 1888. Ref. in Baumgarten's Jahresber. 1889 S. 414.

29. Herla, Note sur un cas de pneumomykose chez l'homme. Bulletin de l'Académie royale de médicine de Belgique. IV. Série. T. IX. 1895 S. 1021.

30. Herterich, Ein Fall von Mykosis tracheae. Aerztl. Intelligenzbl. 1880 Nr. 43 S. 465.

31. Hückel, Zur Kenntniss der Biologie des Mucor corymbifer. Ziegler's Beitr. Bd. I S. 115.

32. Hügemeier, Ueber Abschwächung pathogener Schimmelpilze. I.-D. Bonn 1888.

33. Kockel, Demonstration eines Präparates von ausgeheilter Aspergillusmykose der Lunge. Verhandlungen der Gesellsch. d. Naturf. und Aerzte. 69. Vers. Braunschweig.

34. Kohn, Ein Fall von Pneumonomycosis aspergillina. D. med. Wochenschr. 1893 Nr. 50.

35. Kotliar, Contribution à l'étude de la pseudo-tuberculose aspergillaire. Annales de l'institut Pasteur. Bd. VIII, 1897 S. 479.

36. Laulanié, Sur quelques affections parasitaires du poumon et leur rapport avec la tuberculose. Archives de physiol. n. et p. 1884 II S. 511: De la pneumonie aspergillaire du lapin, et à ce propos des pneumonies tuberculeuses indépendantes.

37. Leber, Keratomycosis aspergillina als Ursache der Hypopyonkeratitis. v. Graefe's Arch. Bd. XXV, 1879 Abth. 2 S. 285.

38. —, Die Entstehung der Entzündung etc. Leipzig 1891.

39. —, Ueber die Wachsthumsbedingungen der Schimmelpilze im menschlichen und thierischen Körper. Berliner klin. Wochenschr. 1882 Nr. 11 S. 161.

40. Lichtheim, Ueber pathogene Schimmelpilze. Berl. klin. Wochenschr. 1882 S. 129 und 147.

41. —, Ueber pathogene Mucorineen und die durch sie erzeugten Mykosen des Kaninchens. Zeitschr. f. klin. Med. Bd. VII.

42. Lindt, Mittheilungen über einige neue pathogene Schimmelpilze. Arch. f. exp. Path. und Pharm. Bd. 21 S. 209.

43. —, Ueber einen neuen pathogenen Schimmelpilz aus dem menschl. Gehörgang. Ebenda Bd. 25 S. 257.

44. Lucet, De l'aspergillus fumigatus chez les animaux domestiques

et dans les oeufs en incubation. Étude clinique et expérimentale. Paris 1897. Ch. Mendel.

44a. Obici, Ueber die pathogenen Eigenschaften des Aspergillus fumigatus. Ziegler's Beiträge Bd. XXIII S. 197.

45. Obraszow und Petroff. Fall gleichzeitiger Aktinomykose und Schimmelmykose. (Russ.) Refer. Cbl. f. Bakter. VII S. 514.

46. Olsen, Norske Aspergillusarten etc. Christiania 1886 nach Lindt (43): „giebt an, die Sklerotien des Aspergillus fumigatus gefunden zu haben.“ (cf. Behrens (5)).

47. Olsen und Gade, Untersuchungen über Asperg. subfuscus. Refer. in Baumgarten's Jahresber. 1886 S. 326.

48. Osler, Aspergillus from the lung. Transact. of the pathol. soc. of Philadelphia Bd. XII u. XIII. Refer. in Baumgarten's Jahresber. 1887 S. 317.

49. A. Paltauf, Mycosis mucorina. Virch. Arch. Bd. 102 S. 543.

50. Podack, Zur Kenntniss der Aspergillusmykosen im menschlichen Respirationsapparat. Virch. Arch. Bd. 139.

51. Politzer, Ueber pflanzliche Parasiten im Ohr. Wiener medicin. Wochenschr. 1870.

52. Popoff, Ein Fall von Mycosis aspergillina broncho-pneumonica nebst einigen Bemerkungen über ähnliche Erkrankungen der Respirationswege. Warschau 1887. Ref. in Baumgarten's Jahresber. 1887: „Eine 21jährige, tuberkulös-hereditär belastete Dame hatte reichliche Mycelien und Fruchtträger von Aspergillus fumigatus in den ausgehusteten Bronchialgerinnseln. Das klinische Bild bot Aehnlichkeit mit dem Asthma bronchiale. P. meint, dass die Aspergillusmykose häufig ein primärer Process sei.“

53. Potain, Un cas de tuberculose aspergillaire. L'union médicale 1891. Refer. in Baumg. Jahresber. 1891 S. 364 (und bei Rénon).

54. Rénon, Étude sur l'aspergillose chez les animaux et chez l'homme. Paris 1897. Masson.

Hier sind auch die zahlreichen anderen Arbeiten desselben Autors über den gleichen Gegenstand aufgezählt.

55. Ribbert, Der Untergang pathogener Schimmelpilze im Körper. Bonn 1887. M. Cohen.

56. Ricker, Spross- und Schimmelpilze beim Menschen. Refer. in den „Ergebnissen“ von Lubarsch 1894, I, S. 892.

57. Roeckel, Ueber Pneumomykosen. D. Zeitschr. f. Thiermedicin. Bd. X, 1884 S. 122.

58. Ross, Vorläufige Mittheilung über einige Fälle von Mycosis beim Menschen. Cbl. f. Bakt. Bd. IX, S. 504.

58a. Rother, Ein Fall von geheilter Pneumomycosis aspergillina. Charité-Annalen IV. Jahrgang (1877) S. 272.

59. Schirmer, Ein Fall von Schimmelpilzkeratitis. v. Graefe's Arch. Bd. 42 Abth. 1 S. 131.

60. Schubert, Zur Casuistik der Aspergillusmykosen. D. Arch. f. klin. Med. Bd. 36 S. 162.

61. —, Fadenpilze in der Nase. Berl. klin. Wochenschr. 1889 Nr. 39.

62. Schütz, Ueber das Eindringen von Pilzsporen in die Athemwege und die dadurch bedingten Erkrankungen der Lungen etc. 1. Pneumonomycosis aspergillina. Mittheilungen aus dem Kaiserlichen Gesundheitsamt II. Band 1884 S. 208.

63. Siebenmann, Die Fadenpilze Aspergillus flavus, niger und fumigatus, eurotium repens (und Aspergillus glaucus) und ihre Beziehung zur Otomycosis aspergillina. I.-D. Basel 1883.

64. —, Zeitschr. f. Ohrenheilkunde Bd. XII u. XIX.

65. —, Monatsschr. f. Ohrenheilkunde 1889 Nr. 4.

66. —, Die Schimmelmykosen des menschlichen Ohres. Wiesbaden 1889.

67. Thoma, Lehrbuch der allg. path. Anatomie. 1894 S. 160.

68. Trumpp, Ueber saprophyte Schimmelpilze im Brustkrebs. I.-D. München 1889.

69. Uhthoff, Partielle Nekrose der menschlichen Hornhaut durch Einwanderung von Schimmelpilzen. v. Graefe's Arch. 1883 Bd. XXIX S. 178.

70. — und Axenfeld, Beiträge zur pathologischen Anatomie und Bakteriologie der eiterigen Keratitis des Menschen. Graefe's Arch. Bd. 42 Abth. 1 S. 114: Keratomycosis aspergillina durch Hineinwerfen von Erde. Bild einer atypischen Hypopyonkeratitis.

71. Virchow, Beiträge zur Lehre von den beim Menschen vorkommenden pflanzlichen Parasiten. Virch. Arch. Bd. IX, 1856.

72. Weichselbaum, Eine Beobachtung von Pneumomycosis aspergillina. Wiener medicinische Wochenschrift. 28. Jahrg. 1878, Nr. 49 S. 1289.

73. Wheaton, Case primarily of tubercle, in which a Fungus (Aspergillus) grew in the bronchi and lung, simulating actinomycosis. Transact. of the Pathol. society of London. 41. Band. 1890 S. 34.

74. Zarniko, Aspergillusmykose der Kieferhöhle. D. med. Wochenschr. 1891.

75. Ziegenborn, Versuche über die Abschwächung pathogener Schimmelpilze. Arch. f. exp. Path. u. Pharmak. Bd. XXI S. 249.

Erklärung der Abbildungen (Taf. I—IV).

Fig. 1 Taf. I: Pneumonomycosis aspergillina (Mensch). Schnitt durch einen grösseren Herd, näher dem Rande desselben (Fall 1).

l erhaltenes, *n* nekrotisches Lungengewebe; *z* Demarcationszone; *a* thrombosirte, nekrotische Arterie; *b* nekrotischer, verschimmelter Bronchus; *s* Schimmel im Bronchus und im nekrotischen Lungenparenchym.

Alkohol-Formol, Färbung nach VAN GIESON.

LEITZ I. Oc. I. Vergr. 16.

Fig. 2 Taf. I: Pneumonomycosis aspergillina (Mensch). Schnitt durch denselben Herd der Fig. 1, näher dem Centrum.

Bezeichnung wie bei Fig. 1. LEITZ II. Oc. I. Vergr. 30.

Fig. 3 Taf. II: Pneumonomycosis aspergillina (Mensch) Fall 1.

Ein Theil der Peripherie eines Pilzrasens in einem mittelgrossen Herd.

n nekrotisches Lungenparenchym. *s* Schimmel.

Fixirung und Färbung wie bei Fig. 1 u. 2.

LEITZ III. Oc. I. Vergr. 60.

Fig. 4 Taf. II: Ganz frische, beginnende Aspergillusmykose in einer pneumonisch infiltrirten Lunge (Mensch).

l erhaltenes, infiltrirtes, *n* nekrotisches Lungenparenchym; *a* Arterie, z. Th. thrombosirt; *s* Schimmelmycel.

Alkohol. Färbung n. VAN GIESON. LEITZ II. Oc. I. Vergr. 30.

Fig. 5 Taf. IV: Verschimmelung der Arterienwand und des angrenzenden Lungengewebes (Hund), Versuch XIX: Injection von Schimmel (mit Bakterien zufällig verunreinigt) in die Vena jugularis. *a* Arterie mit nekrotischer Wand (das Lumen ist mit Thrombusmasse und Schimmel ausgefüllt; die angedeuteten Contouren entsprechen Stücken eingetrockneten (injicirten) Mycels). *l* erhaltenes Lungenparenchym; *n* nekrotisches Lungenparenchym, von Schimmelfäden durchwachsen, die theilweise das Alveolarlumen umspinnen; *k* nekrotische Al-

veole, von Schimmelfäden durchsetzt, an einer Stelle ist ein frisch gebildetes Köpfchen (bei dieser Vergr. eben erkennbar).

Behandlung wie bei Fig. 1—3. Leitz III. Oc. I. Vergr. ca. 65.

Fig. 6 Taf. II: Verschimmelung der Pleura (Hund) mit reichlicher Fructification, Versuch XVIII: Injection von Schimmel und Eiterkokken in die Vena jugularis.

s Schimmelschicht mit Fructificationsorganen; *p* nekrotische Pleura; *s* Schimmel im nekrotischen Lungengewebe; *a* kleine Arterie (nekrotisch).

Behandlung s. Fig. 1. Seibert I. Oc. I. Vergr. ca. 45.

Fig. 7 Tafel IV: Eigenthümliche Verschimmelung der Pleura bei einem Kaninchen (Versuch XXXVII) nach Injection von Schimmel in die Brusthöhle.

p nekrotische Pleura; *n* abgestorbenes, *l* erhaltenes Lungenparenchym; *f* Reste fibrinöser Auflagerungen; *s* scheibenförmiges Mycel oberhalb der Pleura, von dem die Fäden in radiärer Richtung in die Pleura und Lunge eindringen; *a* nekrosisirte und thrombosirte Arterie.

Behandl. und Vergr. wie bei Fig. 6.

Fig. 8a Taf. I: Pleuritis pseudo-tuberculosa (Meerschweinchen). Versuch XXXV. Injection von Schimmel in den Thorax.

p Pleura; *l* Lunge; *k* Knötchen auf der Pleura mit sternförmigen Mycelien; *f* Fibrin. Sublimat. Färbung nach van Gieson. Leitz II. Oc. I. Vergr. ca. 30.

Fig. 8b Taf. I: Das Centrum eines Knötchens der Fig. 8a bei stärkerer Vergr. Leitz VII. Oc. I. Vergr. 370.

Fig. 9 Taf. III: Verschimmelung der Pleura (Meerschwein) nach Injection von Schimmel in den Thorax. Versuch XXXVIII.

l Lunge; *p* Pleura; *s* Schimmel; *f* Fibrin.

Alkohol-Formol. Färbung mit Hämat. Eosin.

Seibert III. Oc. I. Vergr. ca. 100.

Fig. 10 Taf. III: Verschimmelung des mediastinalen Bindegewebes und der rechten unteren Lungenvene (Meerschwein) Versuch XXXVIII.

v Lumen der Lungenvene; *a* verschimmelter Theil der Wand; *b* Bälkchen mediastinalen Bindegewebes mit dichten Mycelien besetzt und durchwachsen; *p* Pericardium parietale mit frischen, fibrinösen Auflagerungen; *f* lockere Fibrinnetze; *l* Lunge.

Fixirung und Behandlung wie bei Fig. 1. Leitz III. Oc. I. Vergr. ca. 65.

Fig. 11 Taf. III: Verschimmelter Lungenabscess (Hund) Versuch XI.

s Schimmel; *w* zerfallene Eiterkörperchen; *h* beginnende Höhlenbildung im Centrum.

Wie Fig. 1. Seibert I. Oc. I. Vergr. ca. 45.

Fig. 12 Taf. II: Verschimmelter Lungenabscess (Hund) Versuch XVIII.

s Schimmel; *w* zerfallene Eiterkörperchen; *h* Höhlenbildung im Centrum.

Wie Fig. 1. Leitz III. Oc. I. Vergr. ca. 70.

Fig. 13[1]) Taf. IV: Ansiedelung von Schimmel auf der Wand eines grösseren Lungenarterienastes (Theilungsstelle). Beginnende Thrombusbildung im Lumen. Versuch XIII (Hund).

a Arterienwand; *l* Lumen mit strömendem Blut; *t* Thrombus mit Schimmelmycel; *s* Schimmelfäden in der Wand der Arterie.

Alkohol-Formol, Färbung mit Lithioncarmin und der Weigert'schen Bakterienfärbung.

Leitz IV. Oc. I. Vergr. ca. 80.

Fig. 14 Taf. III: Riesenzelle mit „aktinomycesähnlichen" degenerativen Wachsthumsformen des Aspergillus fumigatus (Kaninchenlunge) Versuch I.

Alkohol. Färbung mit Lithioncarmin und der Weigert'schen Bakterienfärbung.

Leitz VII. Oc. I. Vergr. ca. 370.

Fig. 15 Taf. IV: Embolie eines kleinen Arterienastes der Lunge durch Injection von Schimmel und Eiterkokken in die Vena jugularis (Hund) Versuch IX. Tod nach 16 Stunden.

Zwischen den Kokkenhaufen dicke, dunkelblaue Schimmelsporen. Von diesen gehen in radiärer Richtung Schimmelfäden aus, welche die Gefässwand in gerader Richtung durchsetzen.

Müller'sche Fl.-Formol. Färbung mit Lithioncarmin und der Weigert'schen Bakterienfärbung. Leitz VII. Oc. I. Vergr. ca. 370.

Fig. 16 Taf. IV: 3 Schimmelfäden mit sehr zahlreichen, secundären Sprossen („aktinomycesähnlich") aus den Lungen des Kaninchens (Versuch I). Nach dem frischen, mit Natronlauge aufgehellten, Präparate gezeichnet von Professor Marchand.

Hartnack VII, Oc. III. Vergr. ca. 350.

---

[1]) Die Zeichnung ist insofern nicht ganz richtig, als der Thrombus mit der Schimmelmasse im Verhältniss zum Arterienlumen zu gross gerathen ist; in Wirklichkeit ist die Blutsäule im Verhältniss viel breiter.

Lippert & Co. (G. Pätz'sche Buchdr.), Naumburg a. S.

Saxer, Pneumonomykosis aspergillina.

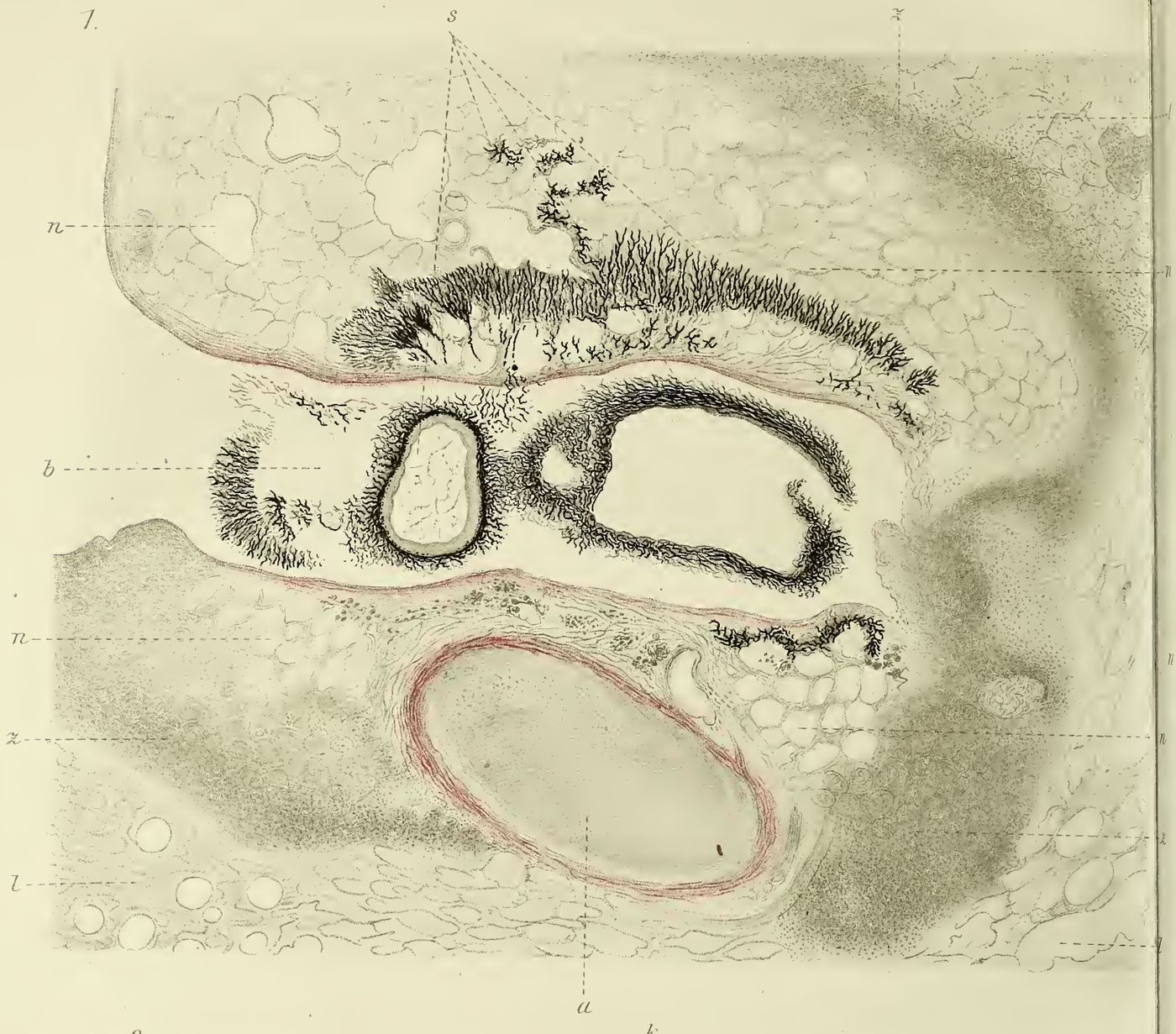

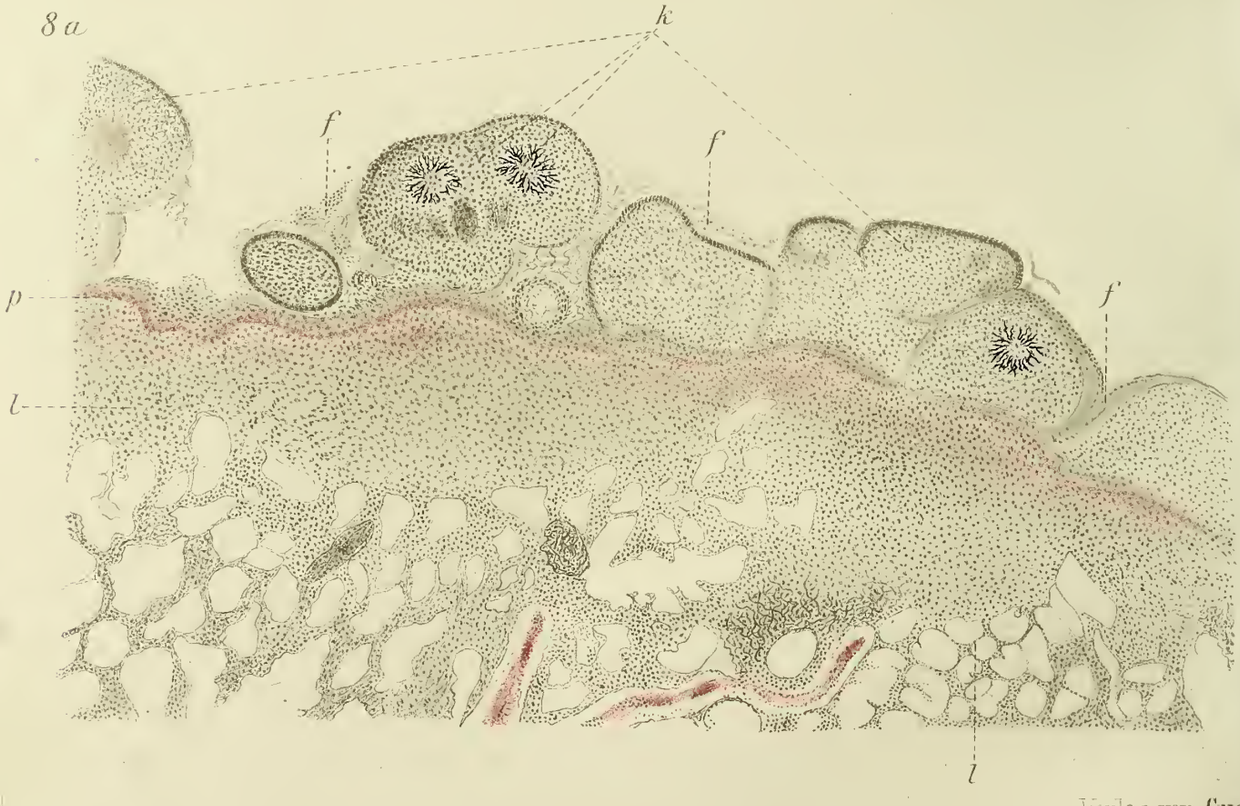

L. Noack del.

Verlag von Gust[illegible]sch

2

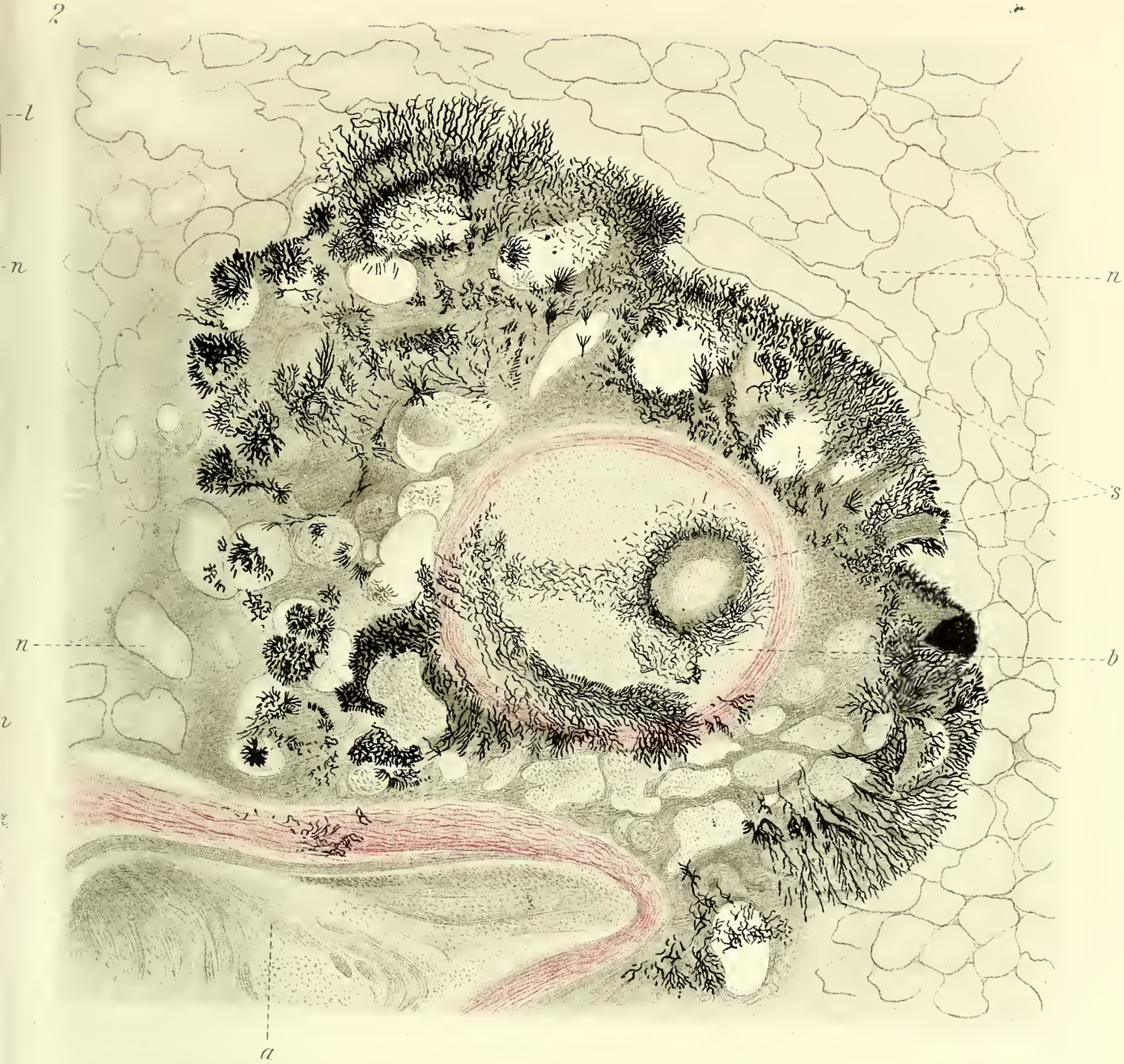

8b

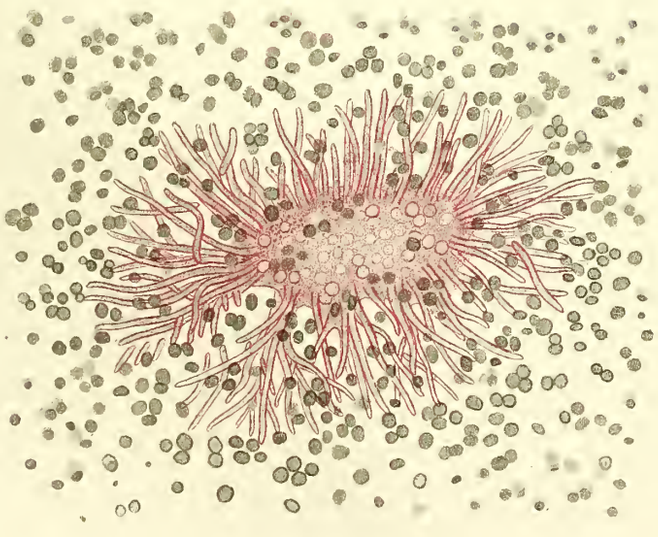

scher in Jena.

Lith. Anst. v. E. A. Funke Leipzig.

3.
s
n
n

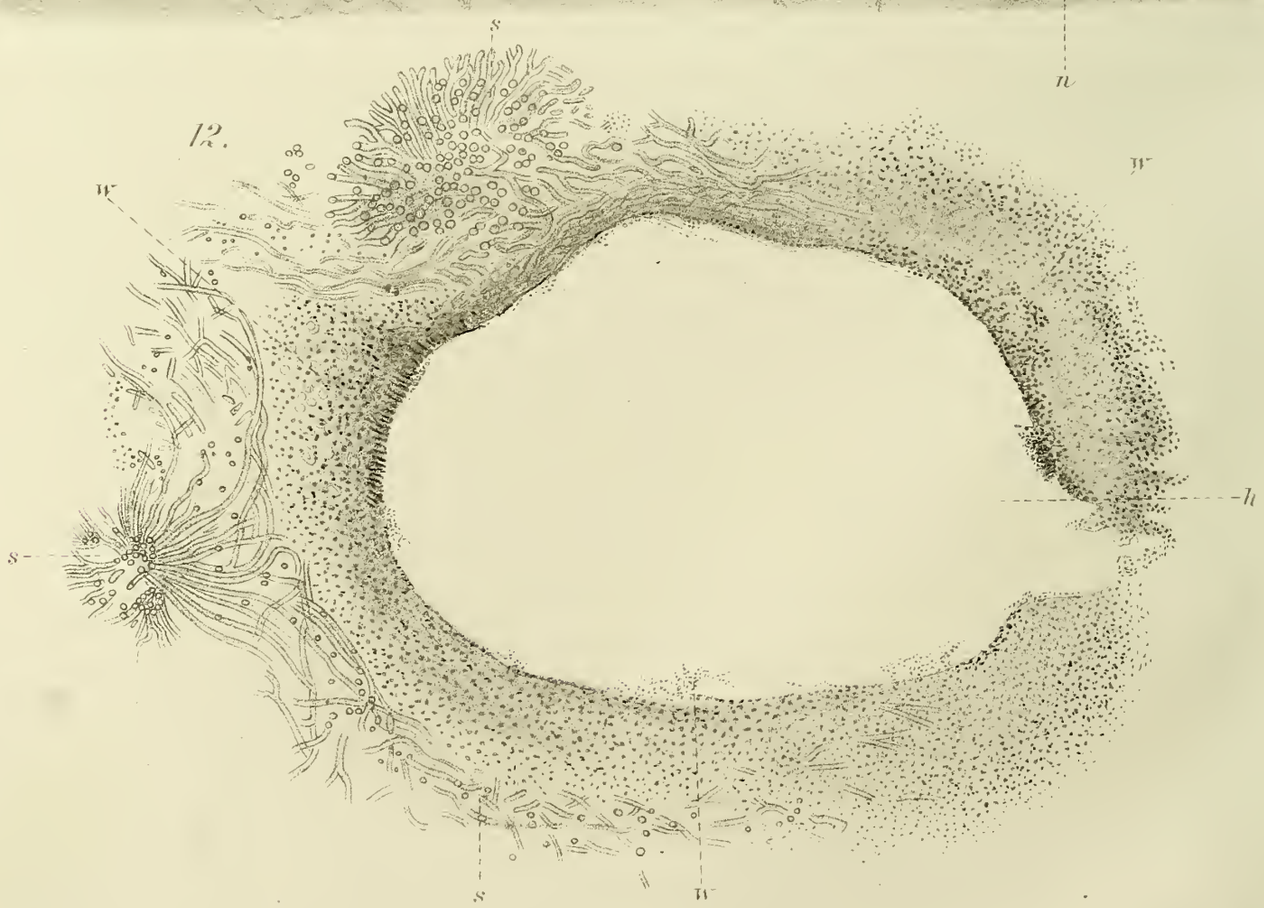
12.
s
w
w
h
s
s
w

4.

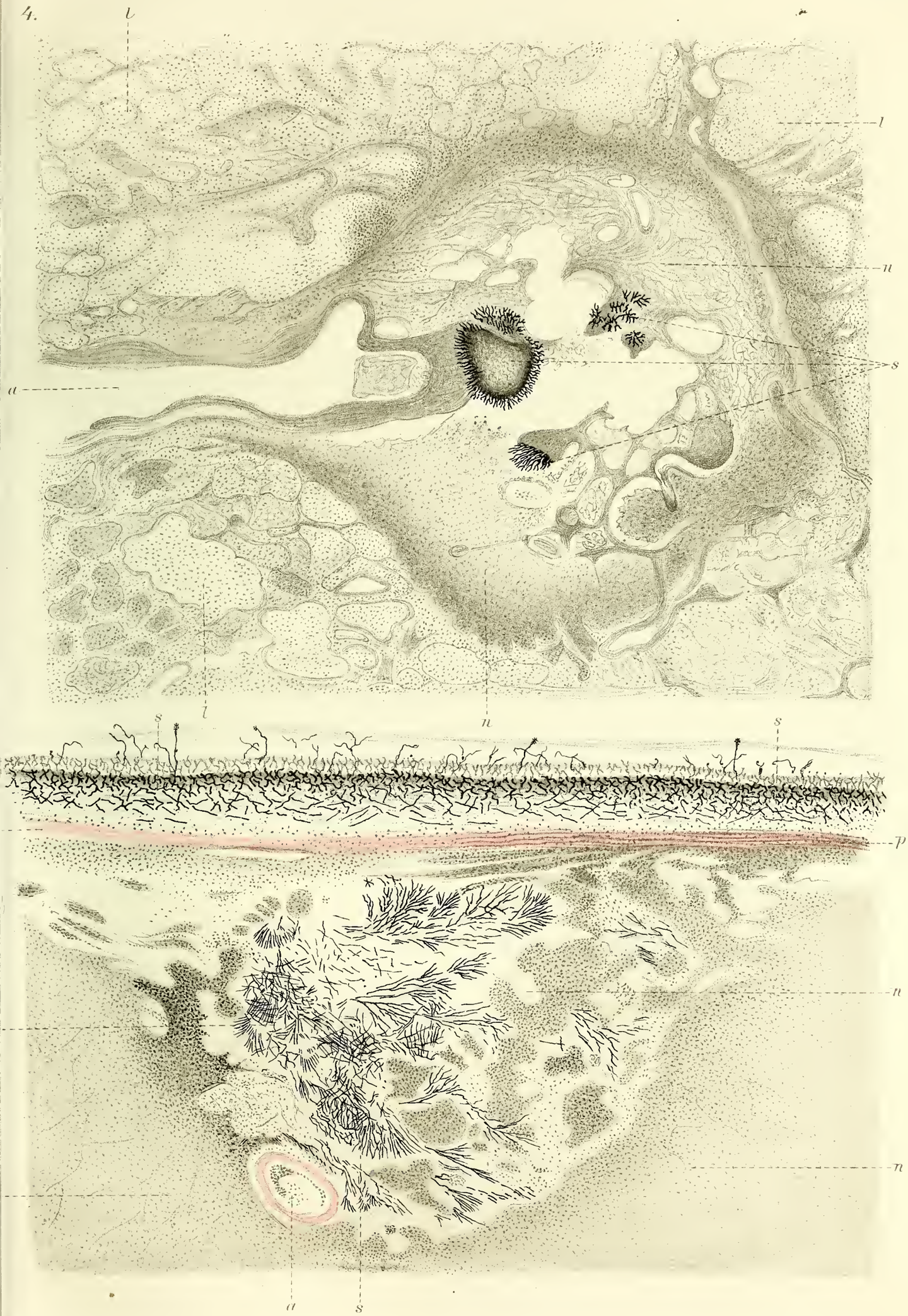

ischer in Jena.

11.



9.

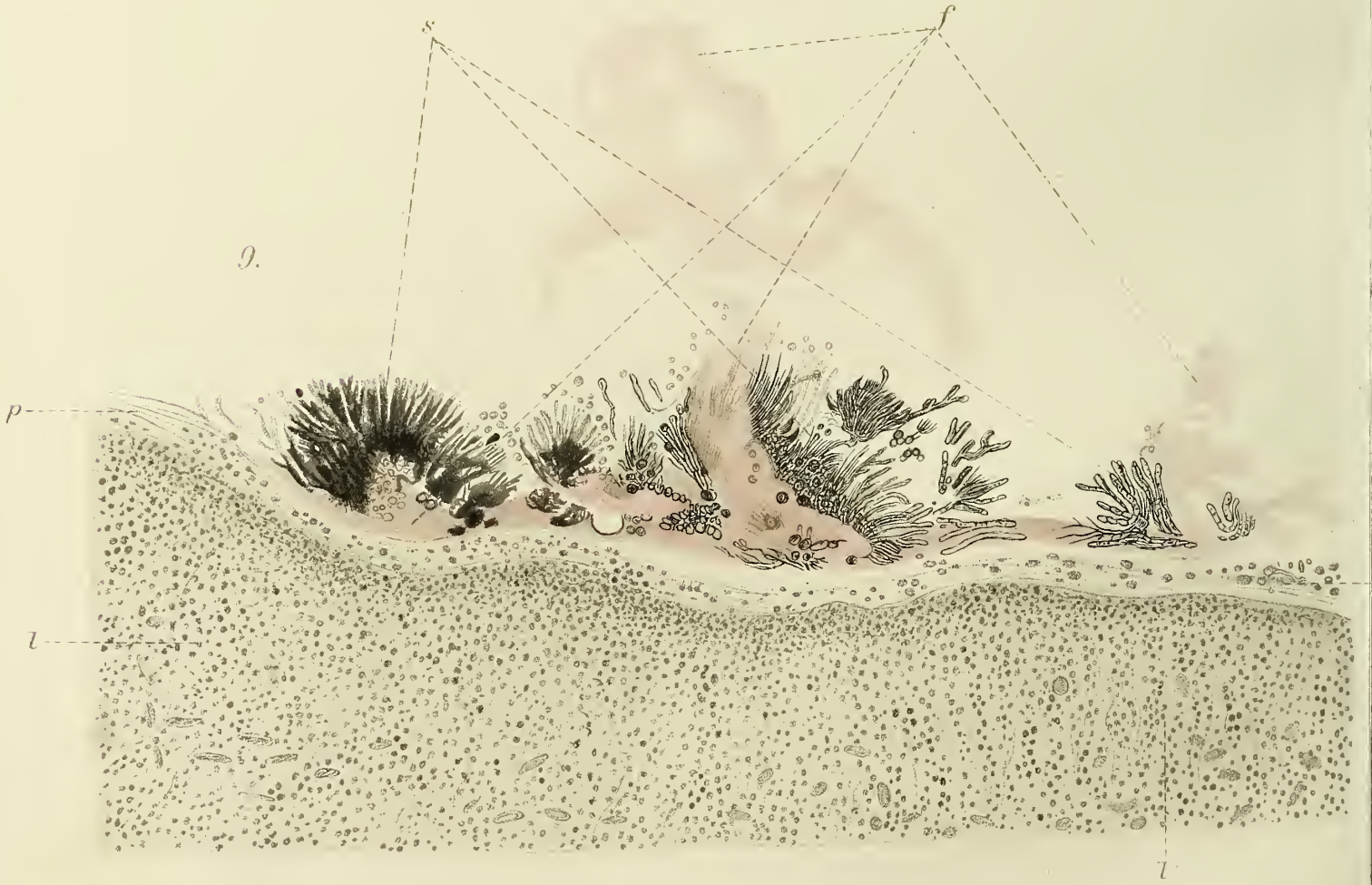

Verlag von Gus

14.

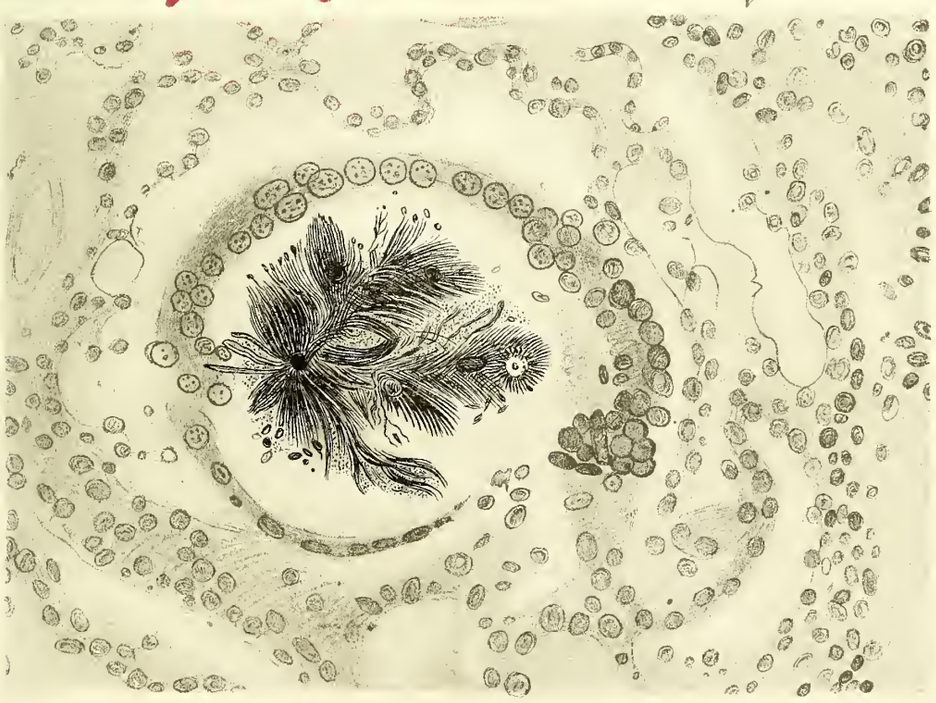

Fischer in Jena.

Lith. Anst. v. E. A. Funke, Leipzig.

5.

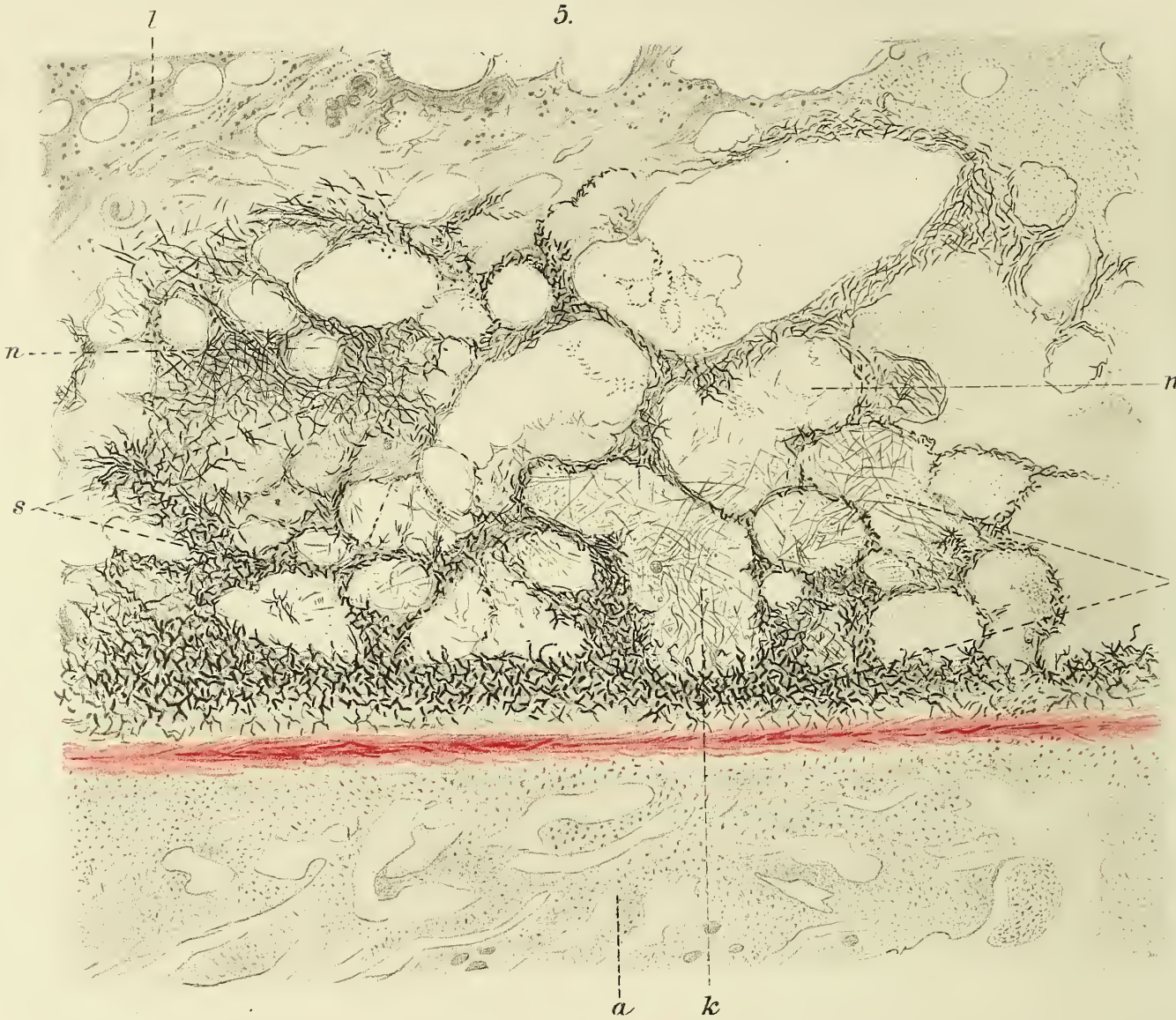

15.

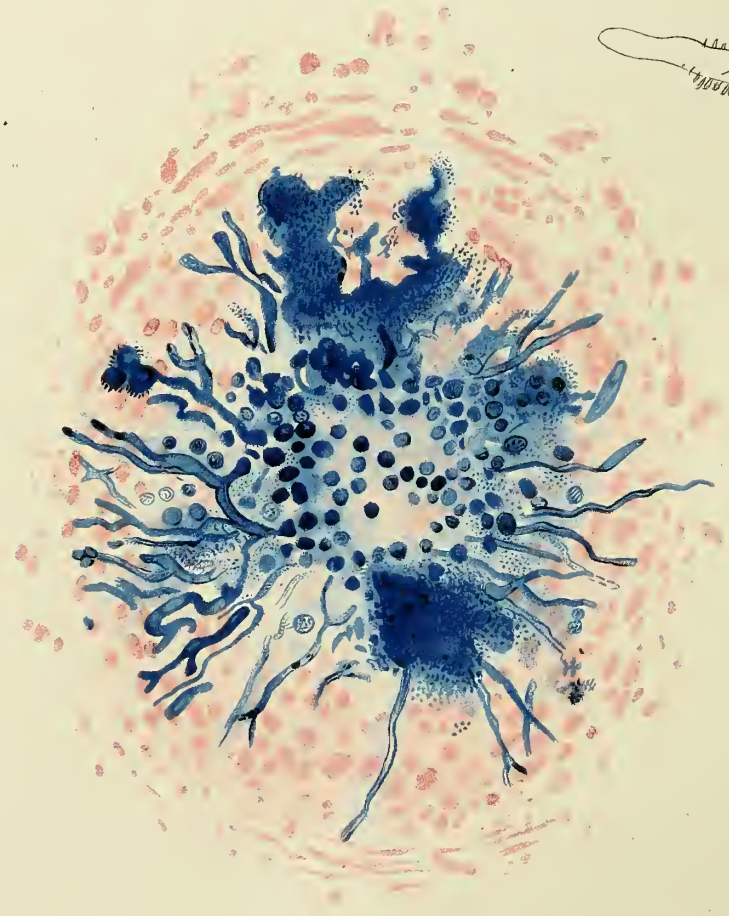

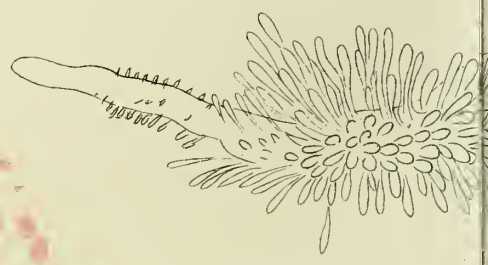



R. Noack. del. Fig. 16 Marchand del.

Verlag von Gus

7.

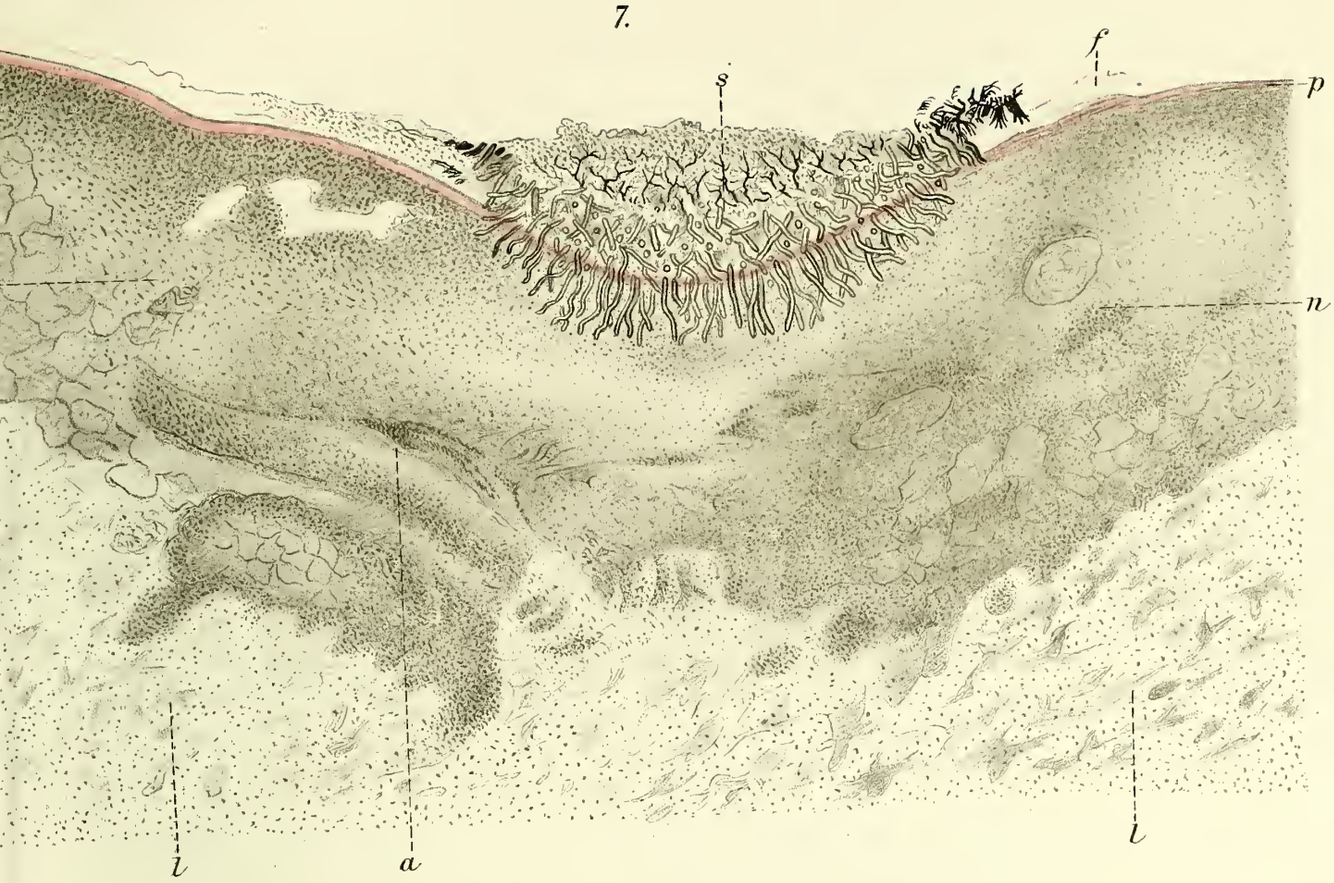

8.

16.

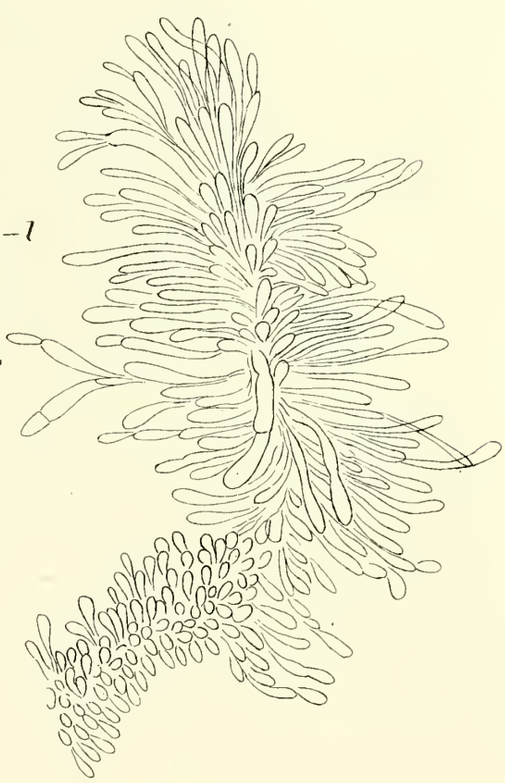

Lith. Anst. v. E. A. Funke, Leipzig.

Fischer in Jena.

23701